

Hospital de Pediatría  
*Garrahan*

# Caso clínico interactivo

DRA YANET PRATI

RESIDENTE DIAGNÓSTICO POR IMÁGENES PEDIÁTRICO

# Caso clínico




- ▶ **Edad:** 15 años ♂
- ▶ Sin antecedentes patológicos de relevancia
- ▶ **Motivo de consulta:**
  - ▶ Dolor abdominal intermitente
  - ▶ Hematoquecia de 2 semanas de evolución
  - ▶ Pérdida de peso
- ▶ **Examen físico:**
  - ▶ Abdomen distendido, doloroso difuso
  - ▶ Ganglios cervicales móviles

# Estudios complementarios

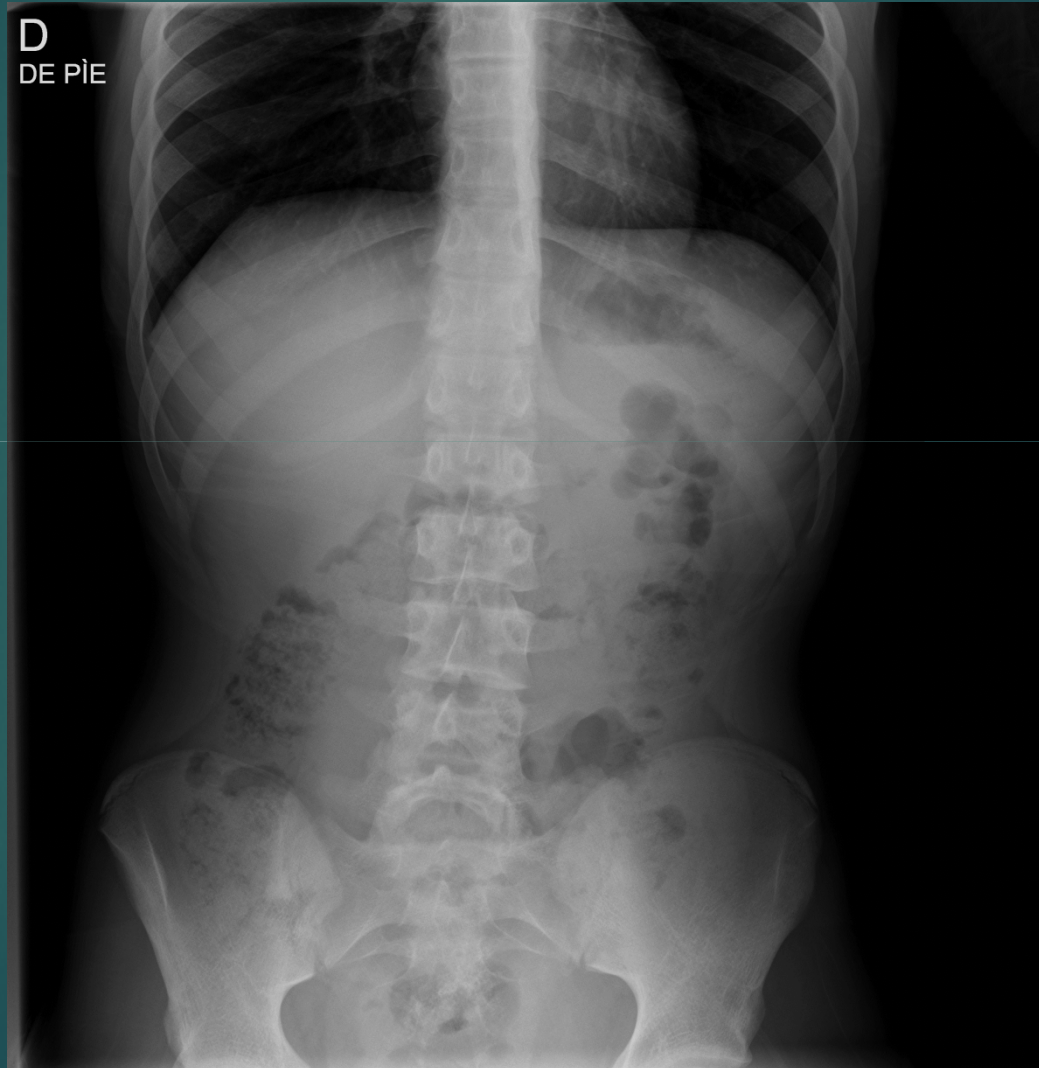


## ▶ Laboratorio:

- ▶ Dentro de límites normales para la edad
  - ▶ Hemograma
  - ▶ Coagulograma
  - ▶ Hepatograma
  - ▶ Función renal
  - ▶ Ionograma y EAB
- ▶ ERS 42 y PCR 44
- ▶ Muestras de materia fecal
  - ▶ Coprocultivo y parasitológico negativos



# Radiografía abdomen frente



# ¿Qué estudios solicitaría?

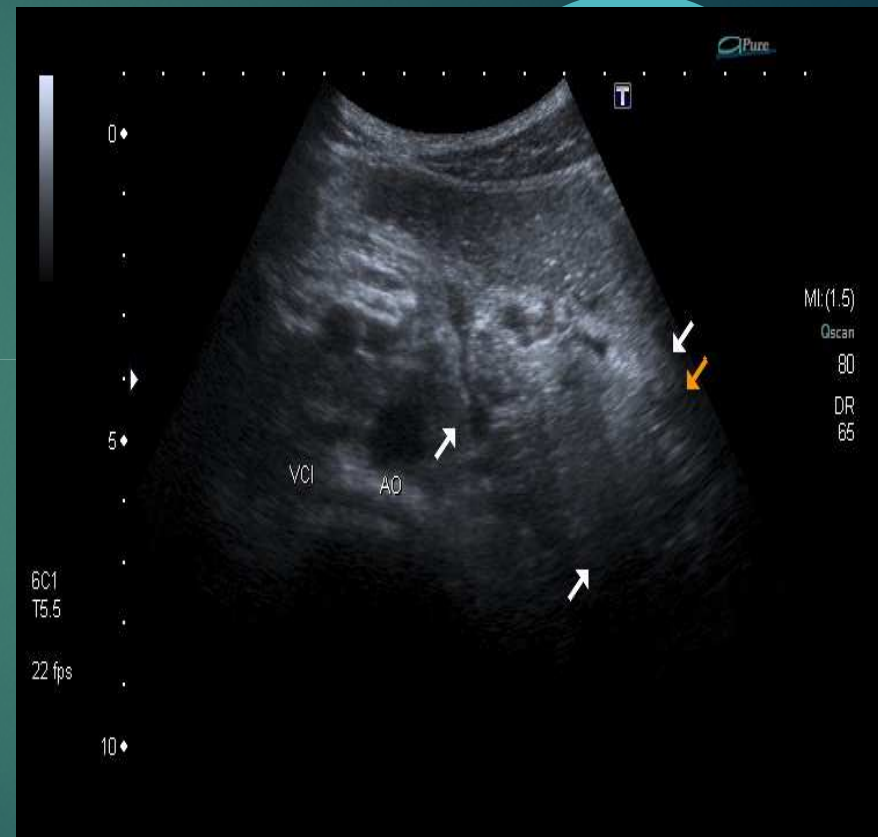
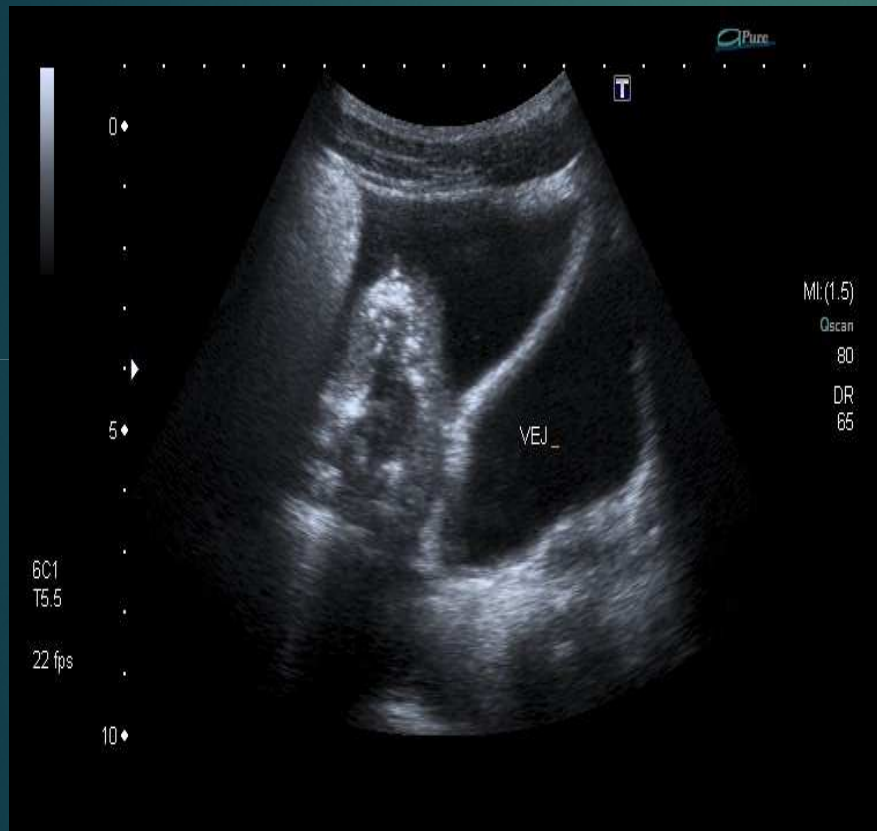
1. Radiografía de tórax frente
2. Ecografía abdominal
3. TC de abdomen con contraste oral y endovenoso
4. TC de abdomen sin contraste
5. RMN de abdomen

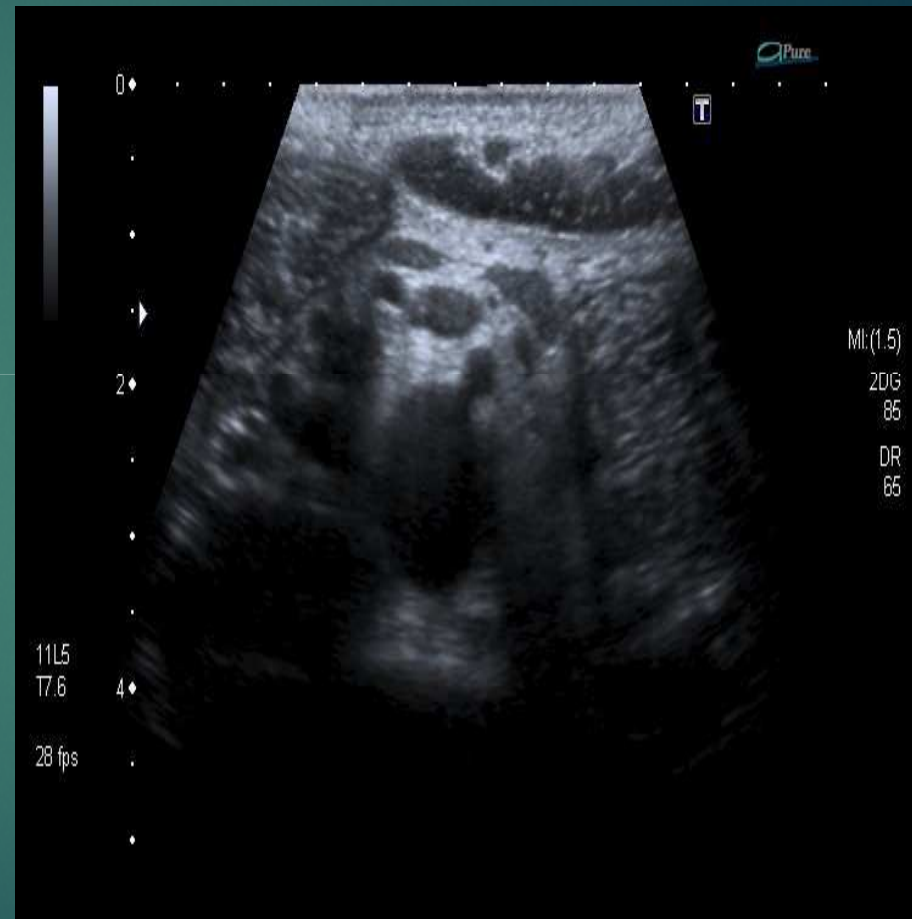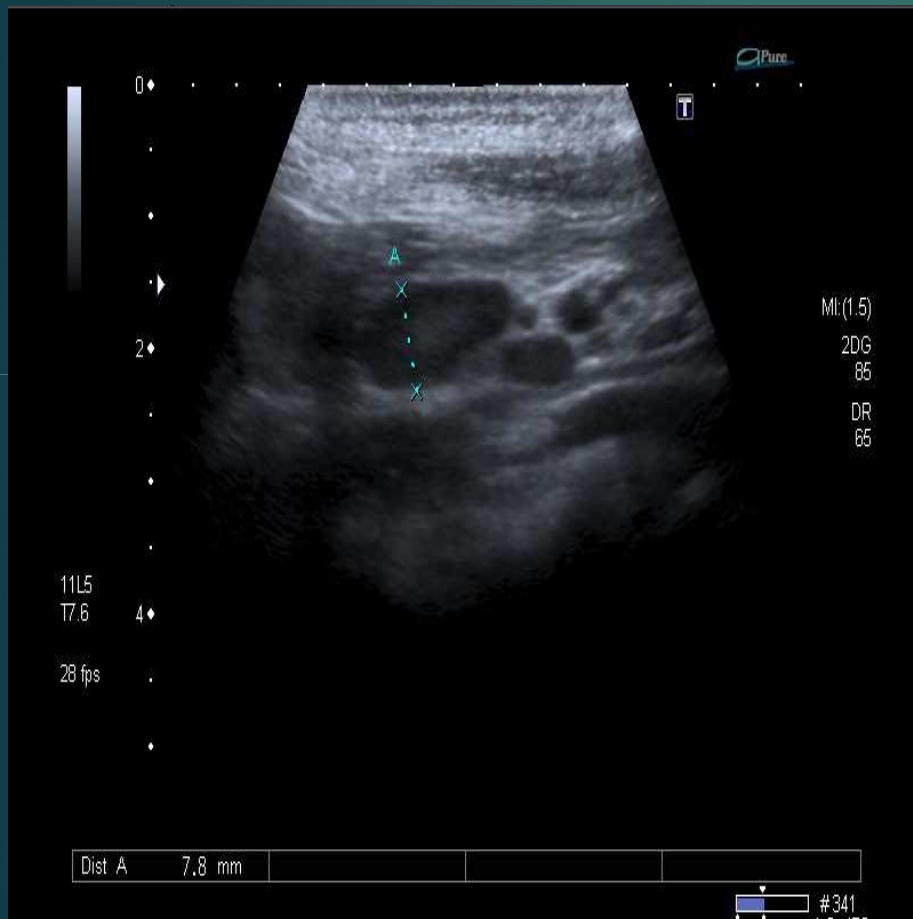# ¿Qué estudios solicitaría?

1. Radiografía de tórax frente
2. **Ecografía abdominal**
3. TC de abdomen con contraste oral y endovenoso
4. TC de abdomen sin contraste
5. RMN de abdomen

# Ecografía abdominal

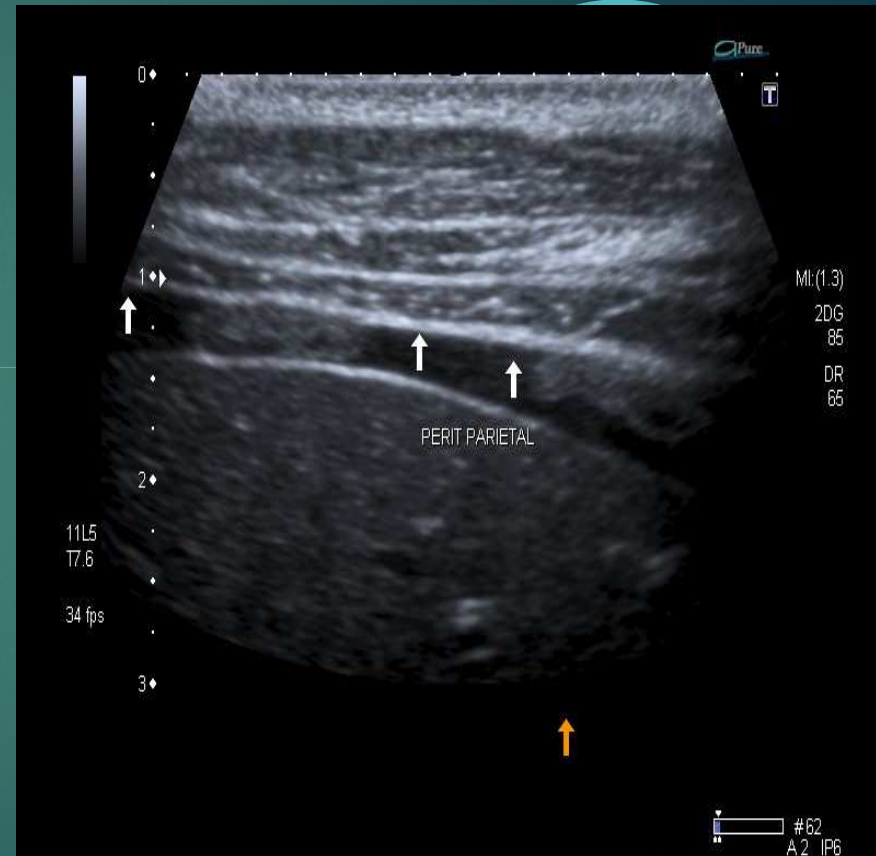
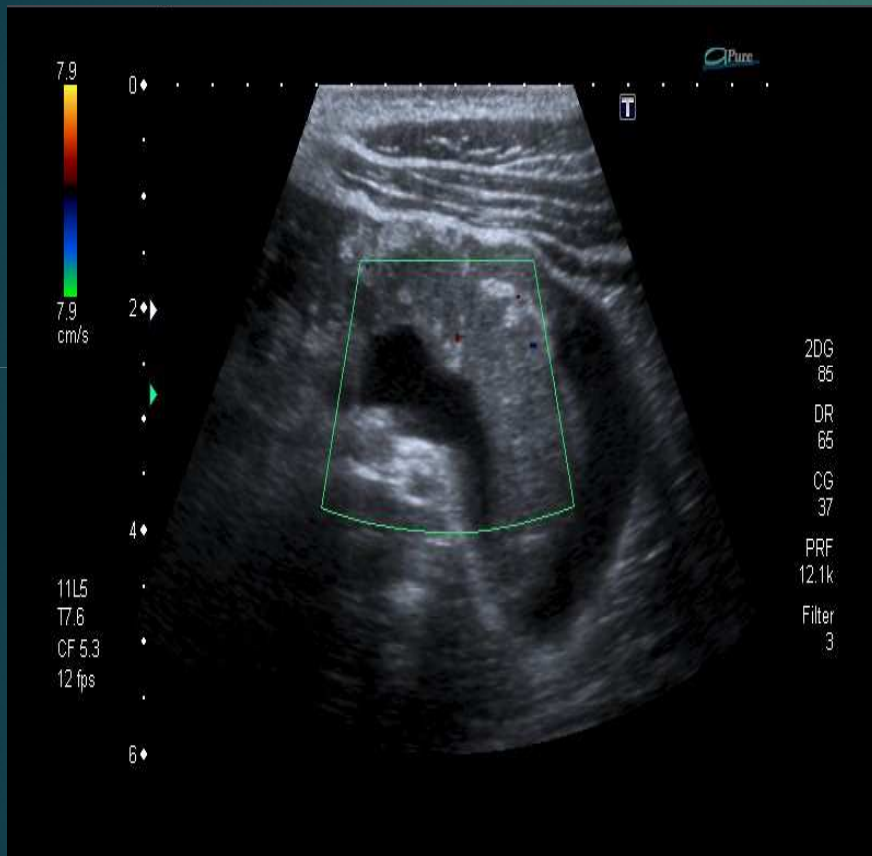


# Ecografía abdominal

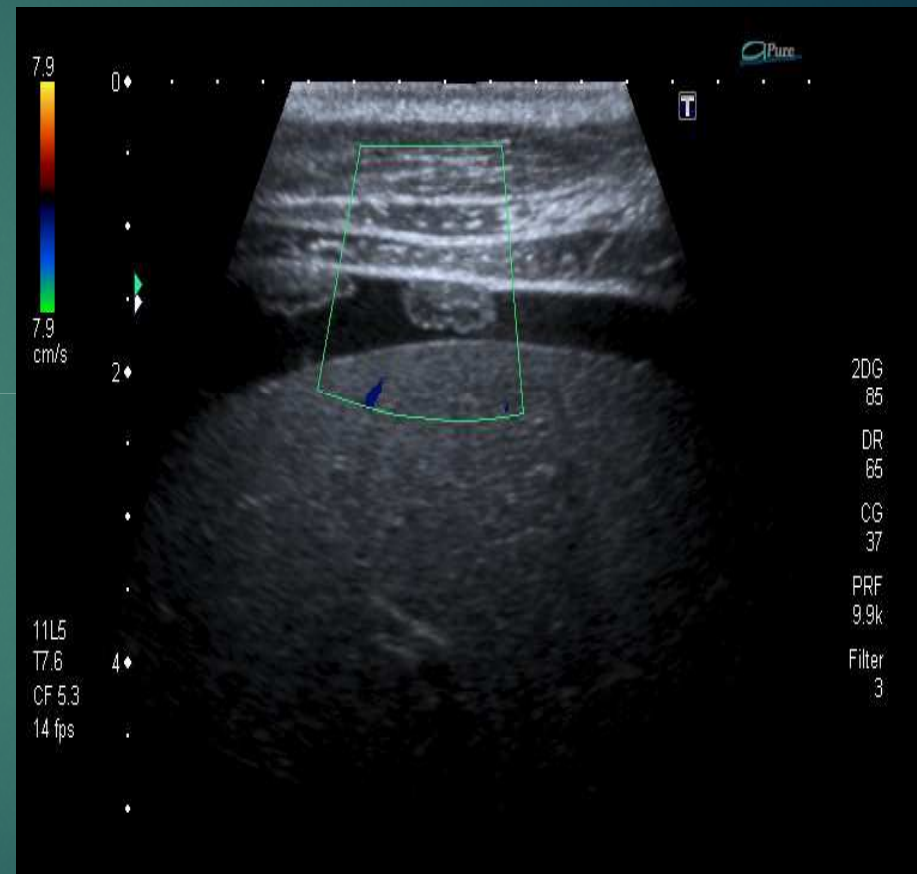
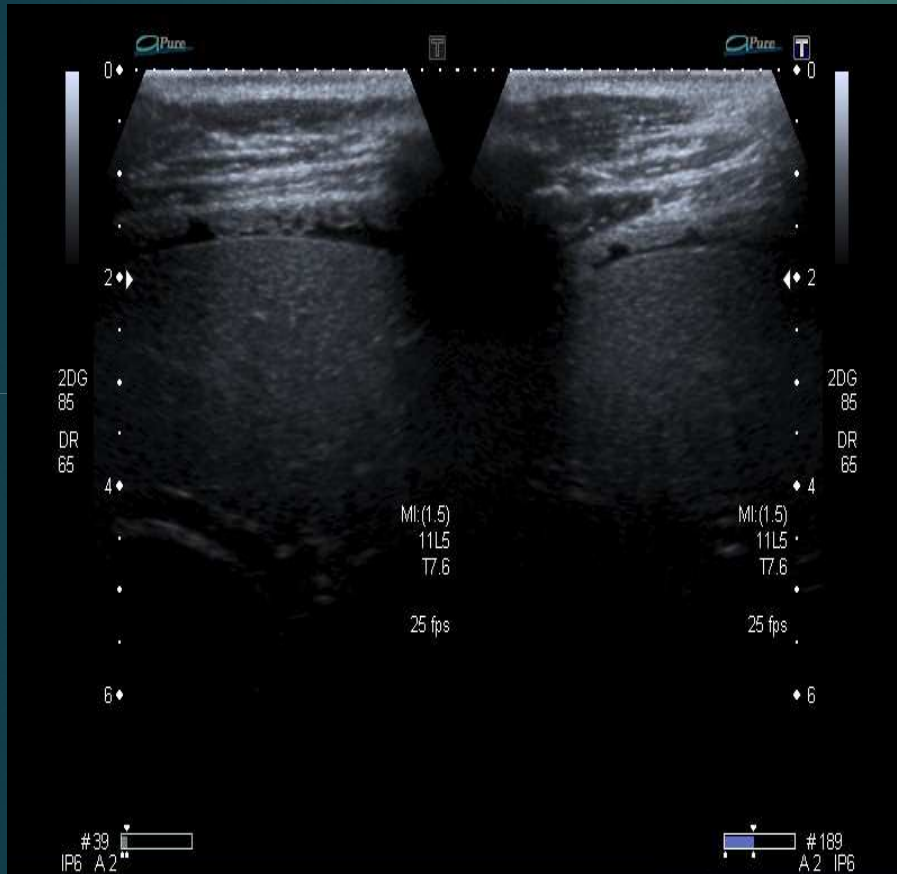





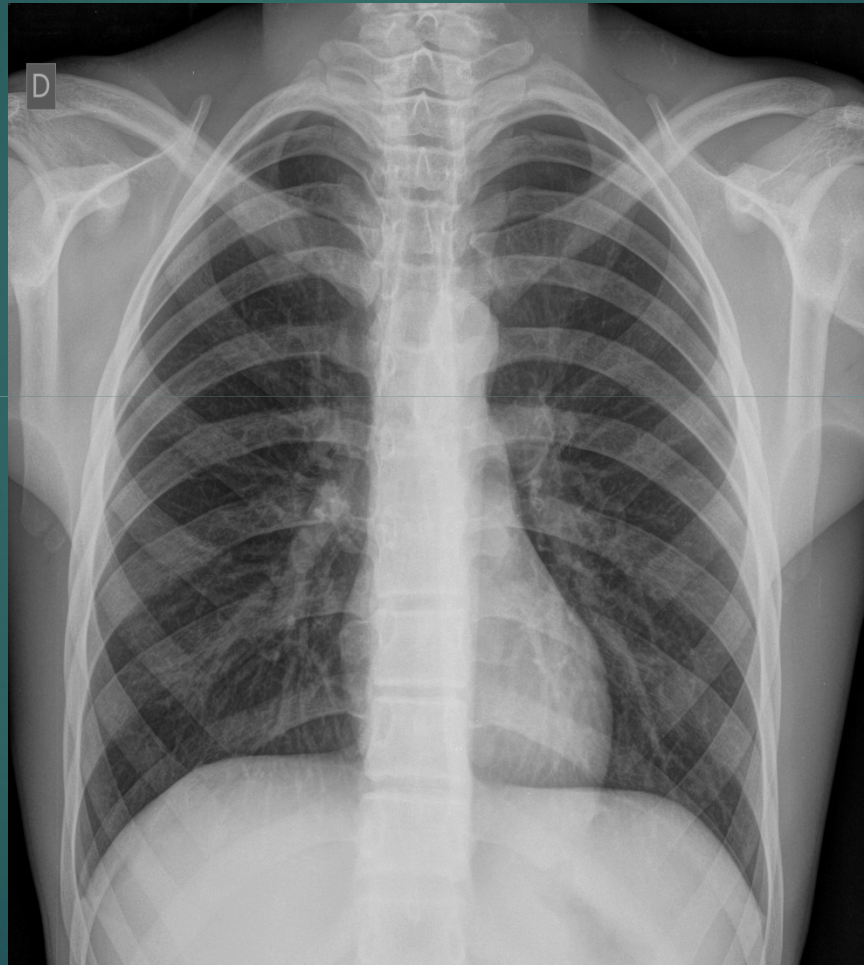
# Ecografía abdominal



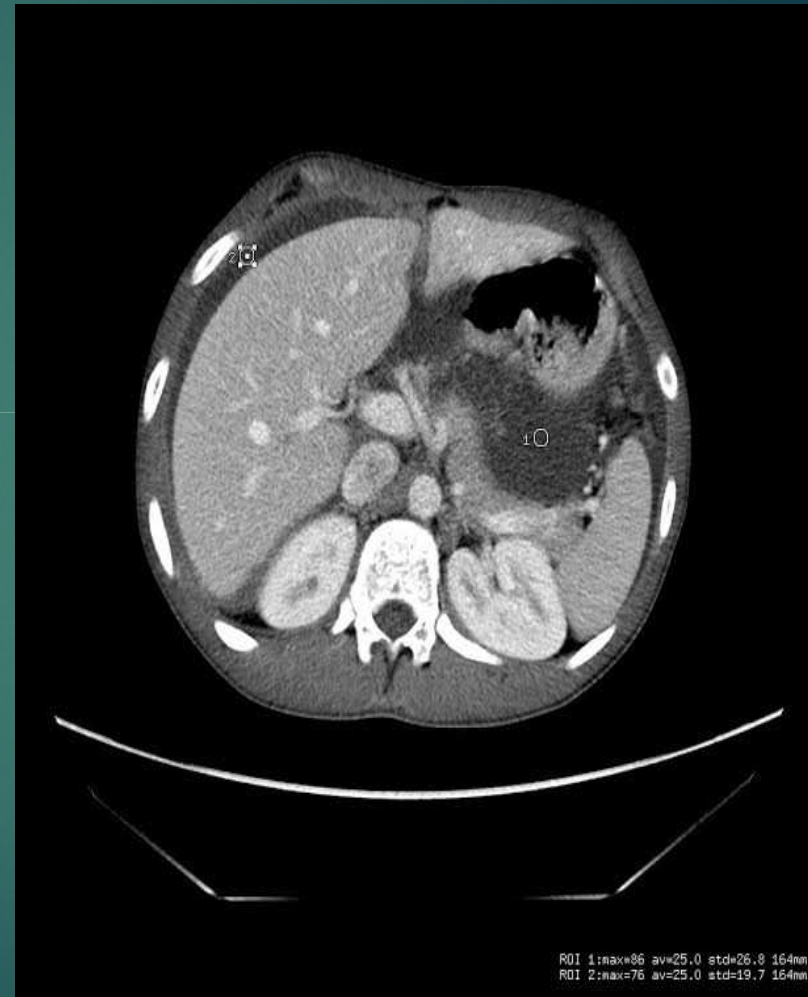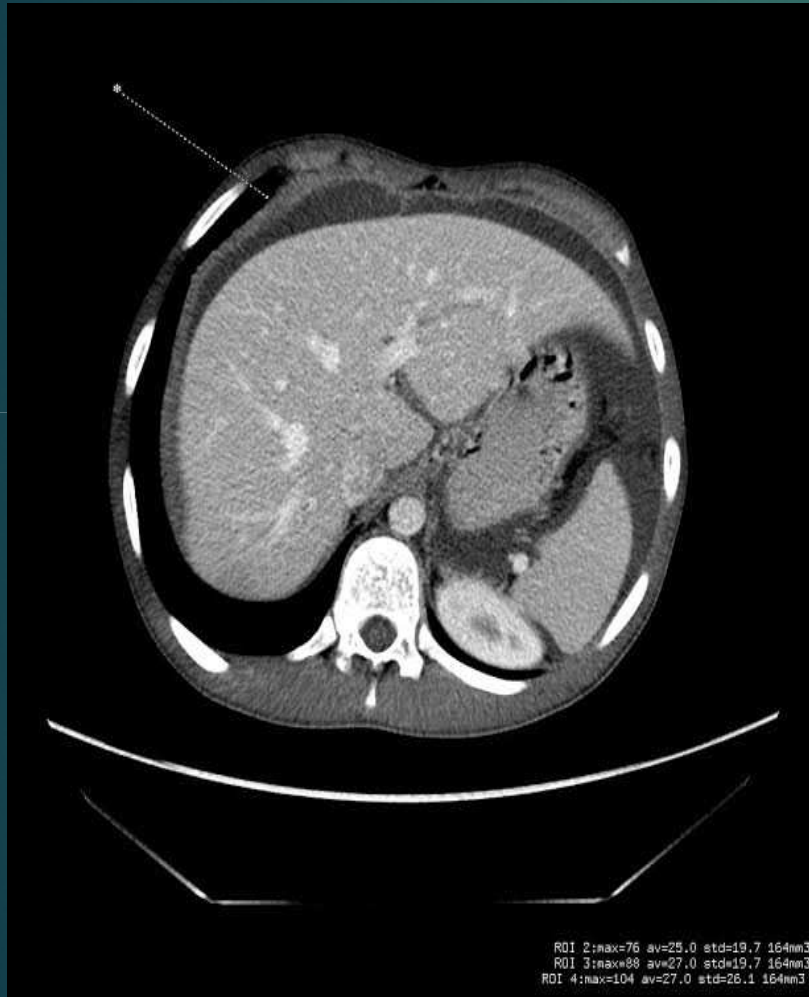
# Ecografía abdominal



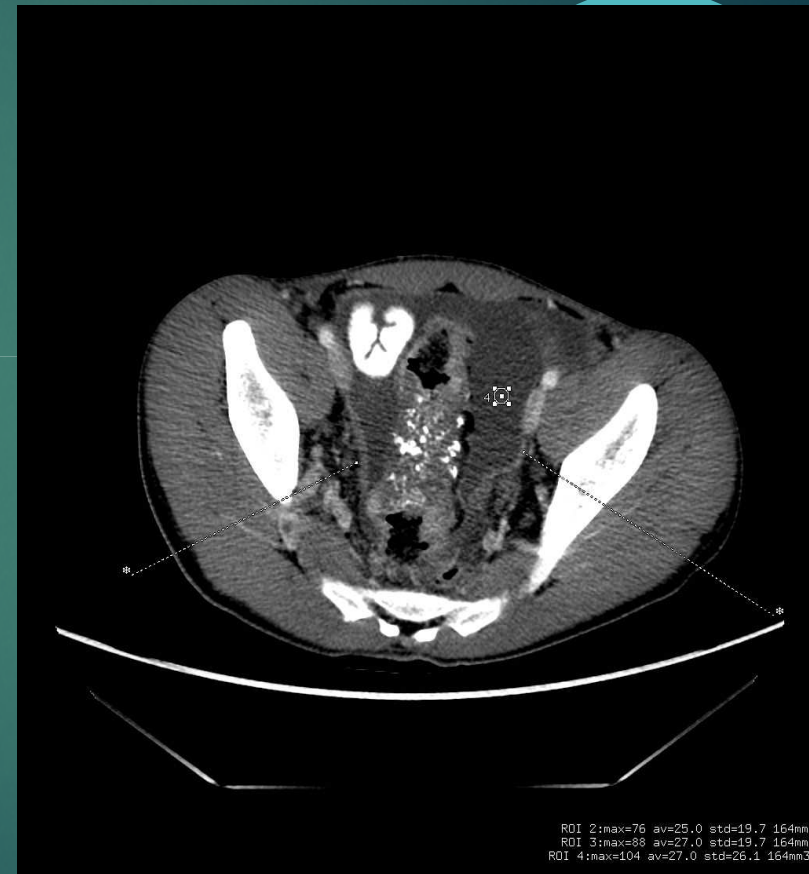
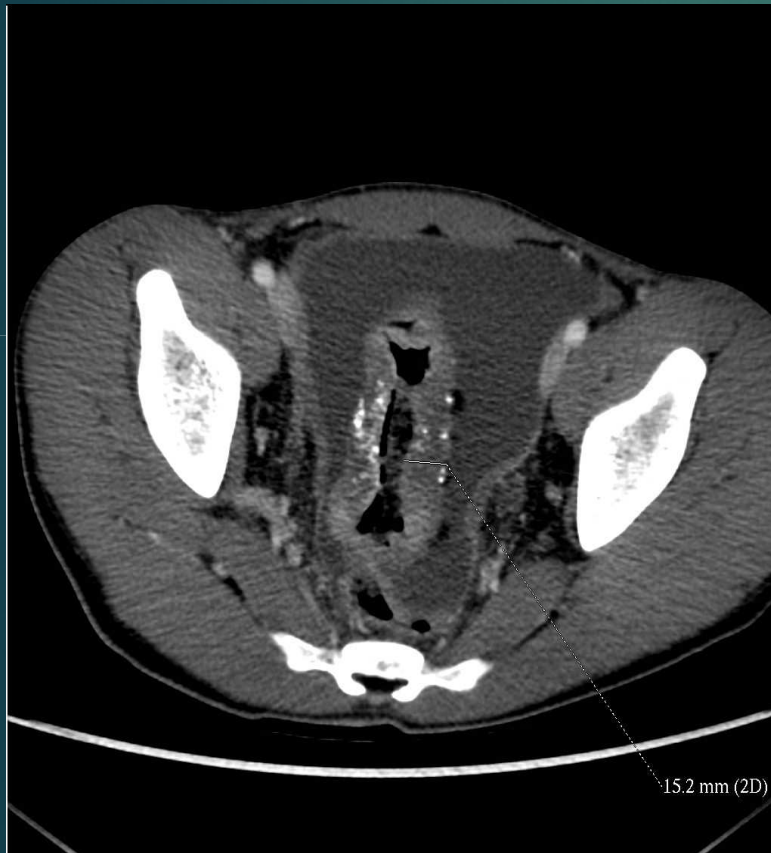# Radiografía tórax frente



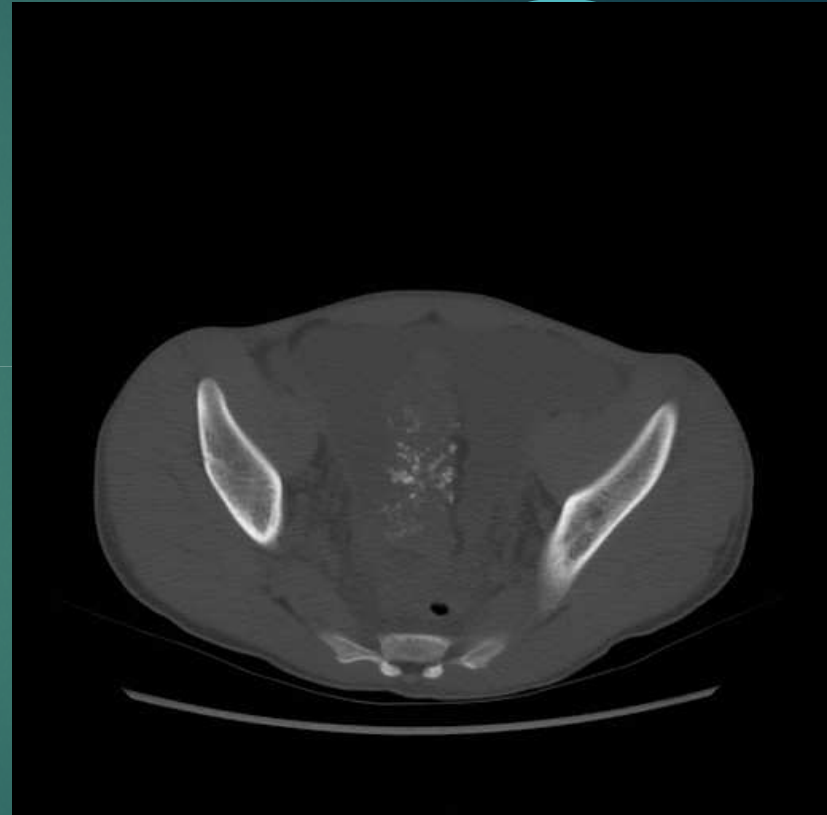
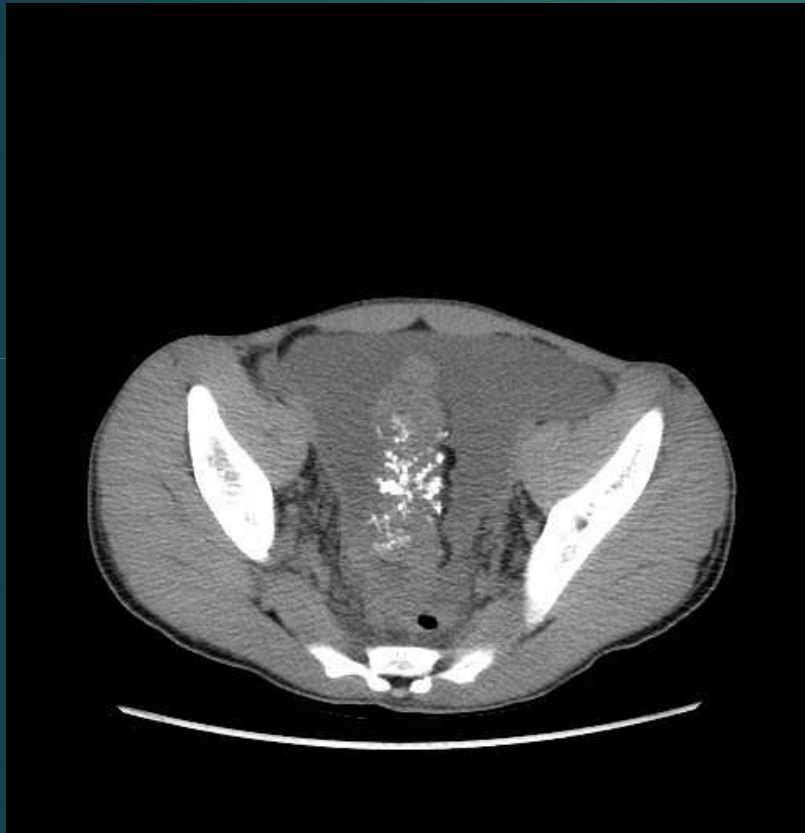# TCMC de abdomen con contraste oral y ev



# TCMC de abdomen con contraste oral y ev



# TCMC de abdomen sin contraste




# ¿Sospecha diagnóstica?



1. TBC intestinal
  2. Linfoma intestinal
  3. Enfermedad inflamatoria intestinal
  4. Pólipo intestinal
  5. Cáncer de colon
- 

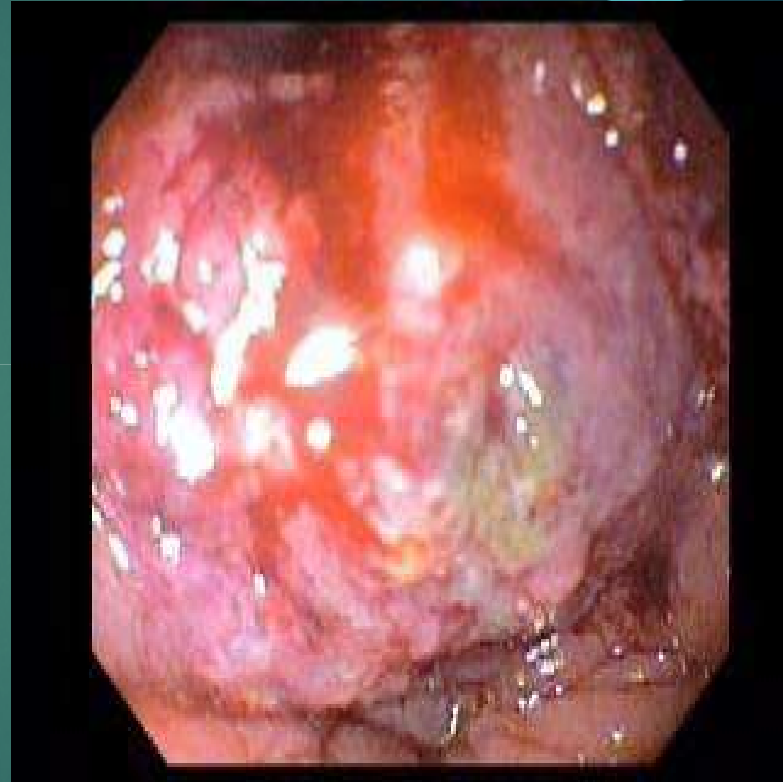
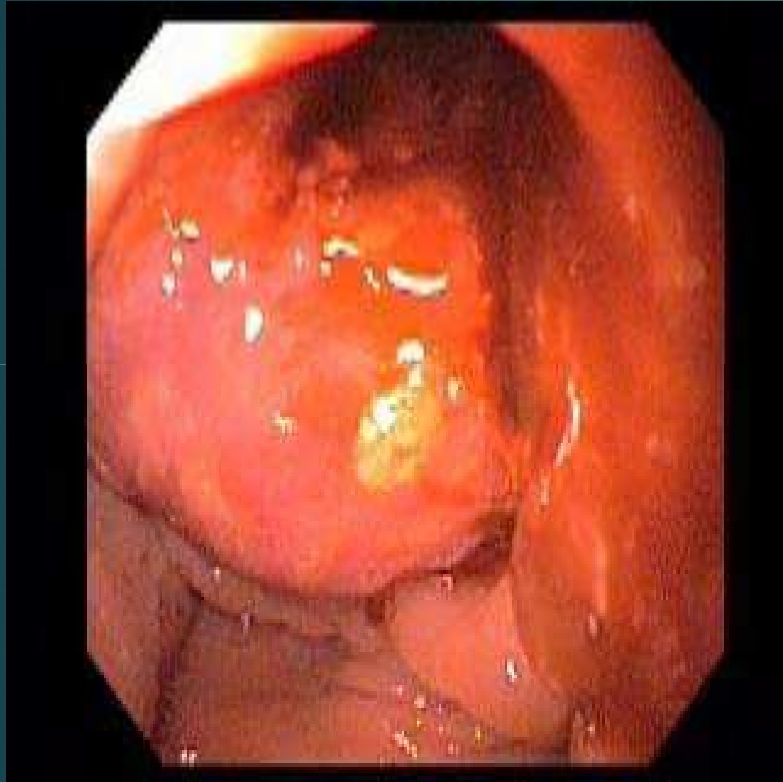# ¿Sospecha diagnóstica?



1. TBC intestinal
  2. Linfoma intestinal
  3. Enfermedad inflamatoria intestinal
  4. Pólipo intestinal
  5. **Cáncer de colon**
- 



# Se realizó VCC




# Diagnóstico




- ▶ Adenocarcinoma invasor de colon de tipo mucinoso
- 

# Cáncer de colon en pediatría

- ▶ Baja incidencia
- ▶ 1º > 10 años
- ▶ Cuadro clínico inespecífico
- ▶ Diagnóstico tardío
- ▶ Peor pronóstico





**Gracias**