

***6º Congreso Argentino de
Neumonología Pediátrica
Jornada de Enfermería en Enfermedades
Respiratorias Pediátricas y Jornada de
Kinesiología Respiratoria***



Evaluación del intersticio pulmonar

*6º Congreso Argentino de
Neumonología Pediátrica
Jornada de Enfermería en Enfermedades
Respiratorias Pediátricas y Jornada de
Kinesiología Respiratoria*

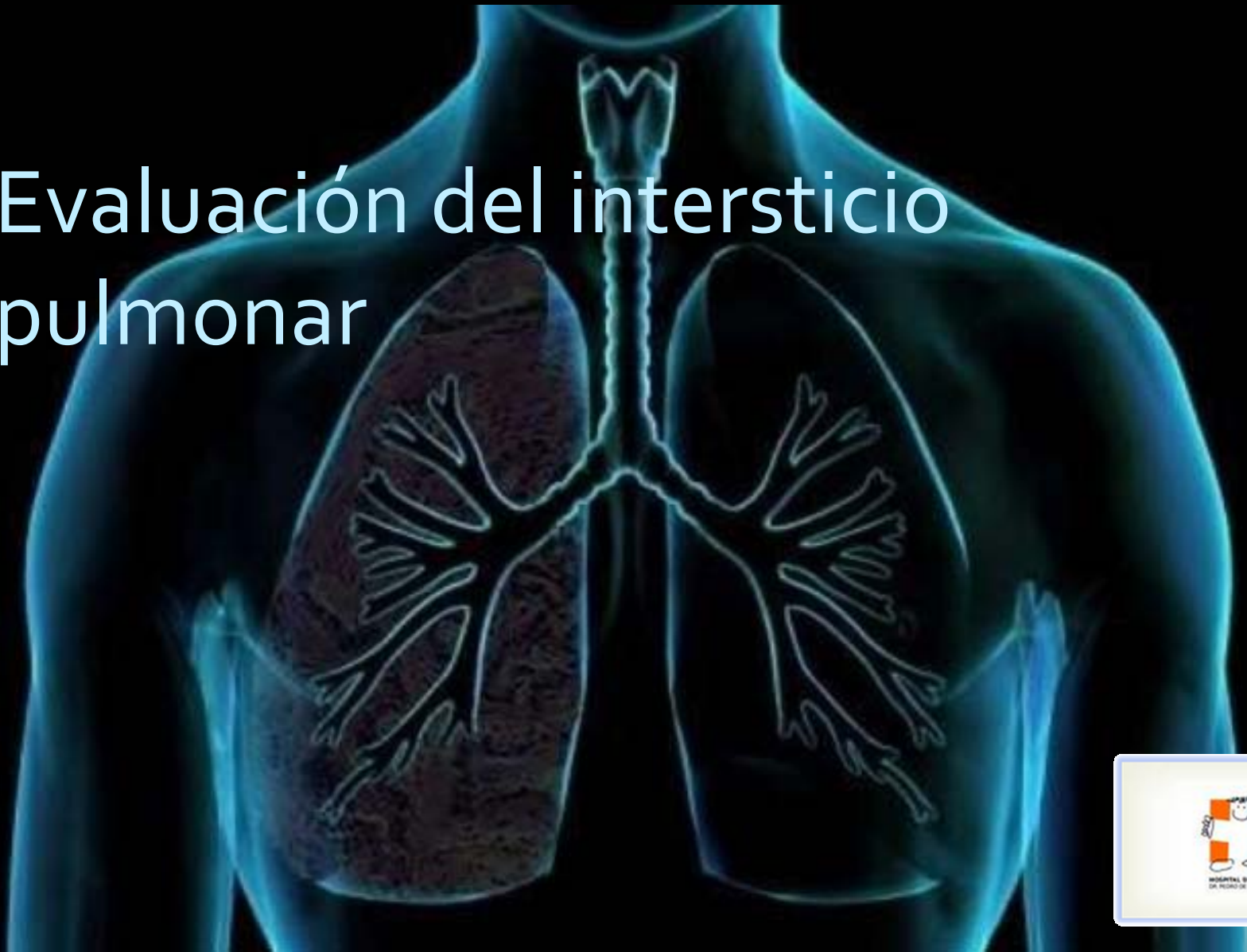

Dra. Zerba Mariana



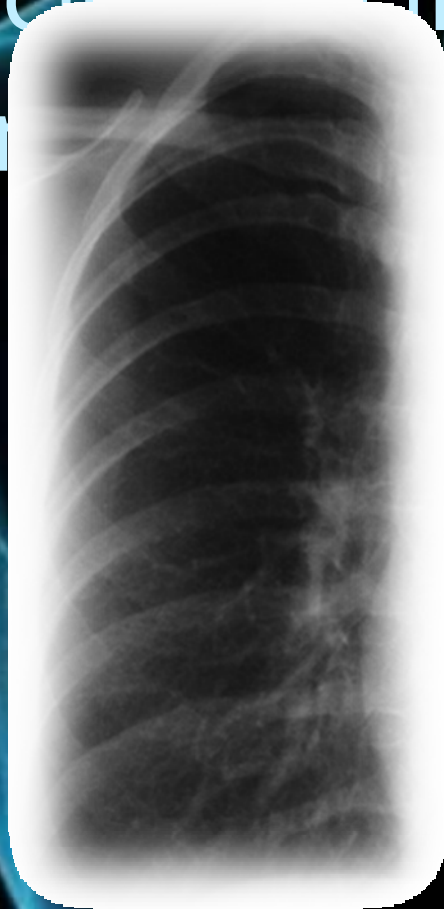
Servicio de Diagnóstico por Imágenes Hospital Elizalde

Evaluación del intersticio pulmonar



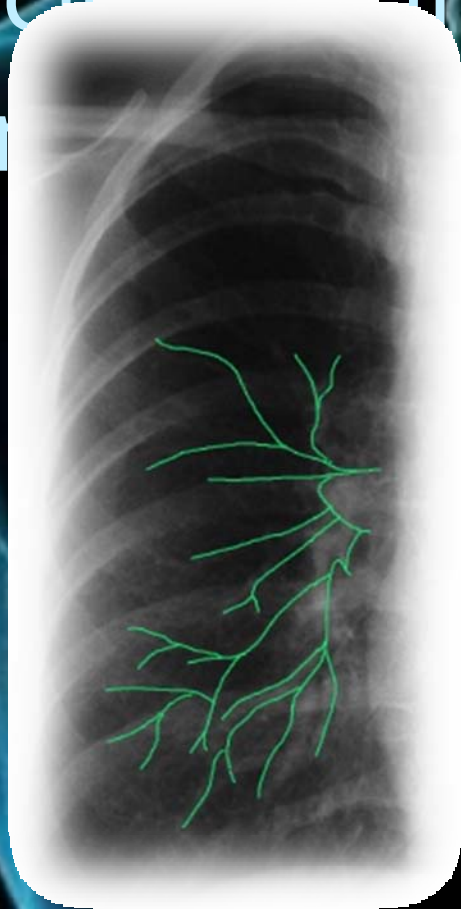
Servicio de Diagnóstico por Imágenes Hospital Elizalde

Evaluación del intersticio pulmonar



Servicio de Diagnóstico por Imágenes Hospital Elizalde

Evaluación del intersticio pulmonar

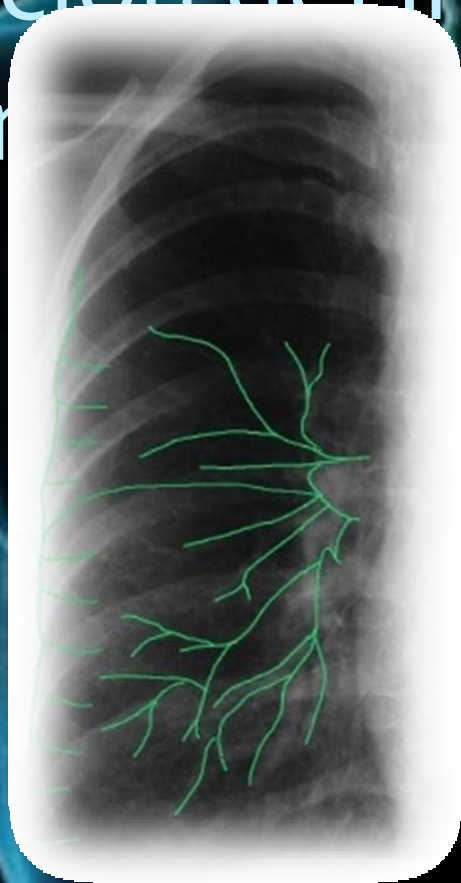


Axial
Peribroncovascular
Centrolobulillar



Servicio de Diagnóstico por Imágenes Hospital Elizalde

Evaluación del intersticio pulmonar



Axial

Peribroncovascular
Centrolobulillar

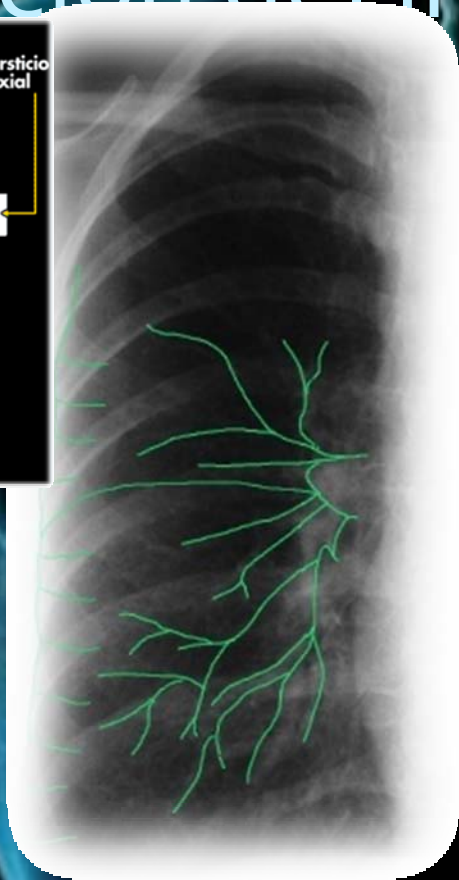
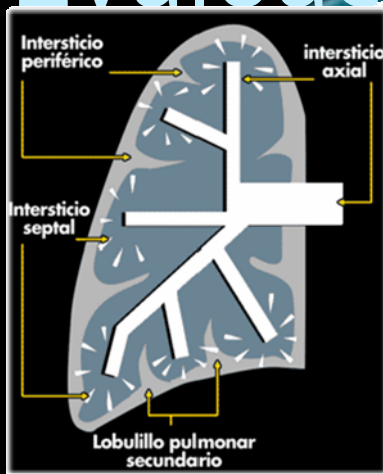
Periférico

Subpleural
Incluye cisuras
Líneas Kerley B
(Septo Interlobulillar)



Servicio de Diagnóstico por Imágenes Hospital Elizalde

Evaluación del intersticio



Axial

Peribroncovascular
Centrolobulillar

Periférico

Subpleural
Incluye cisuras
Líneas Kerley B
(Septo Interlobulillar)

Septo alveolar

Intralobulillar
(conecta axial con
periférico)

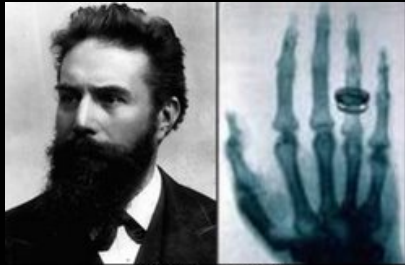

Servicio de Diagnóstico por Imágenes Hospital Elizalde


Evaluación del intersticio pulmonar



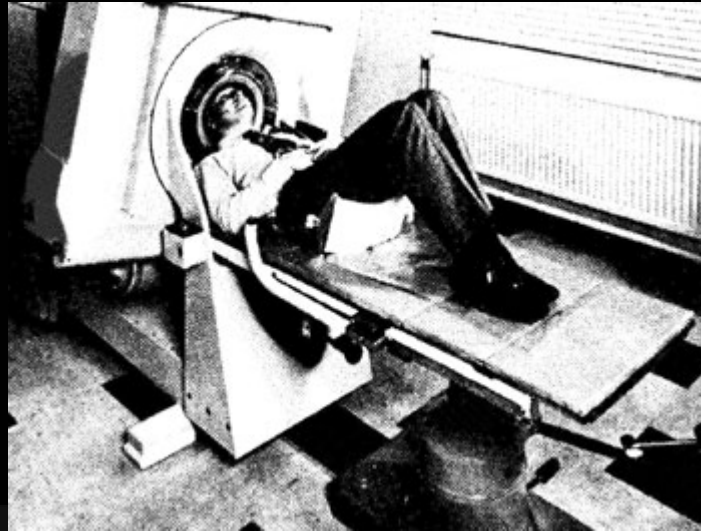
Servicio de Diagnóstico por Imágenes Hospital Elizalde



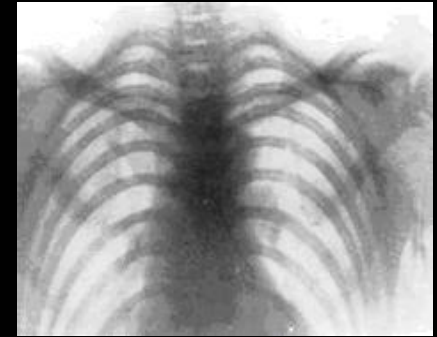
08-11-1895



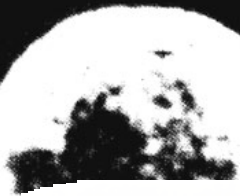
Día Mundial de la Radiología



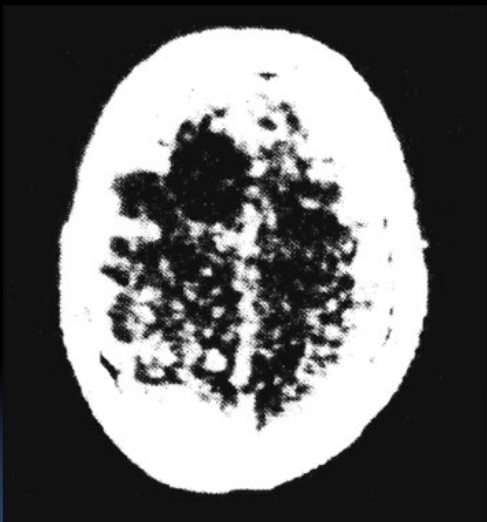
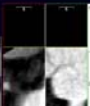
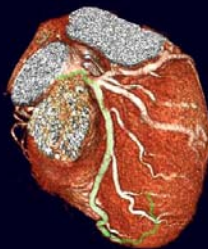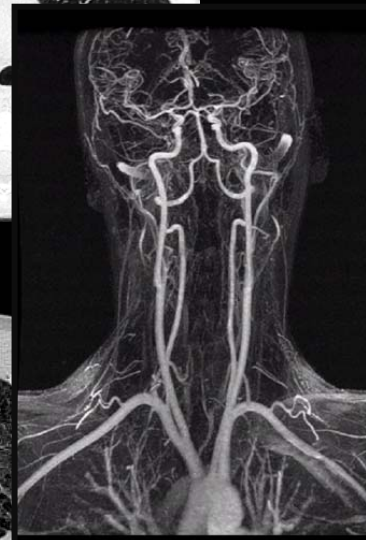
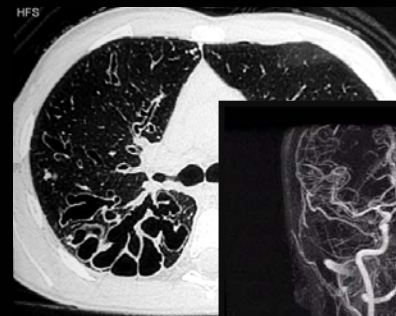
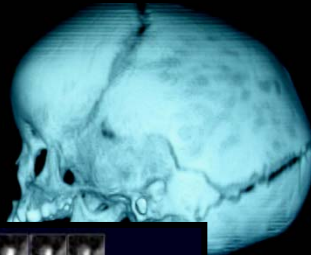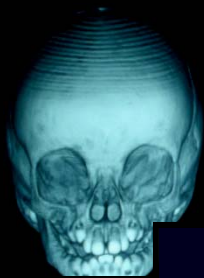Primer prototipo de escáner clínico para cerebro instalado en el Hospital Atkinson Morley's. Londres. (1972)



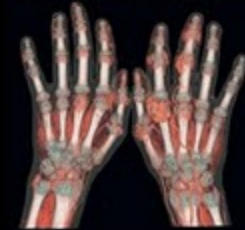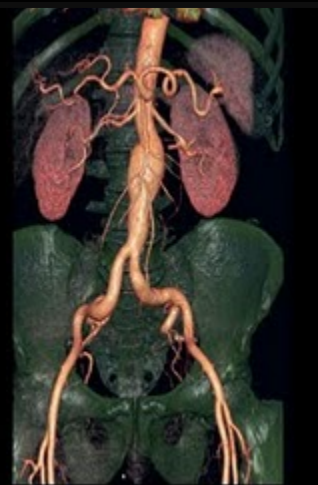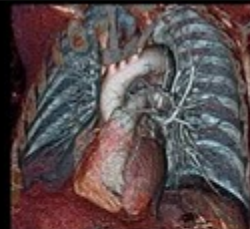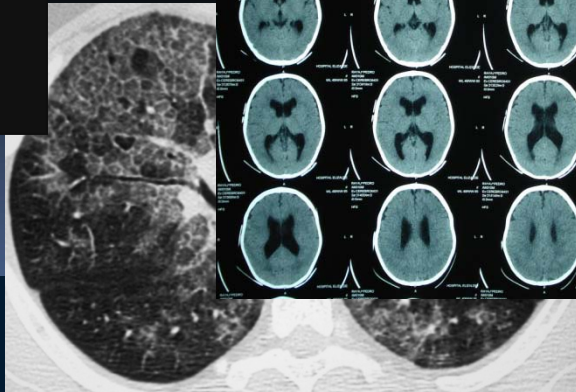
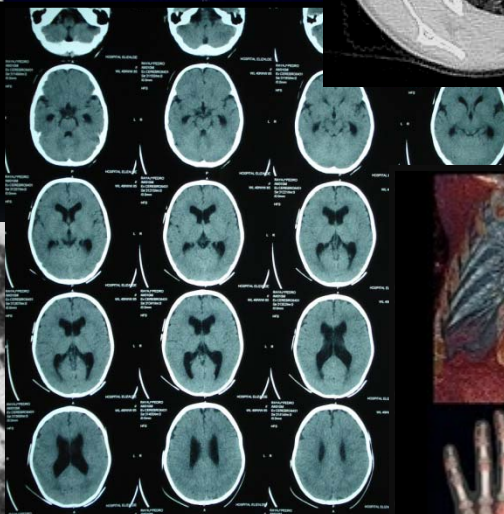
Primera radiografía en el Instituto Tecnológico de Massachusetts a principios de 1896 con un tiempo de exposición de 45 minutos



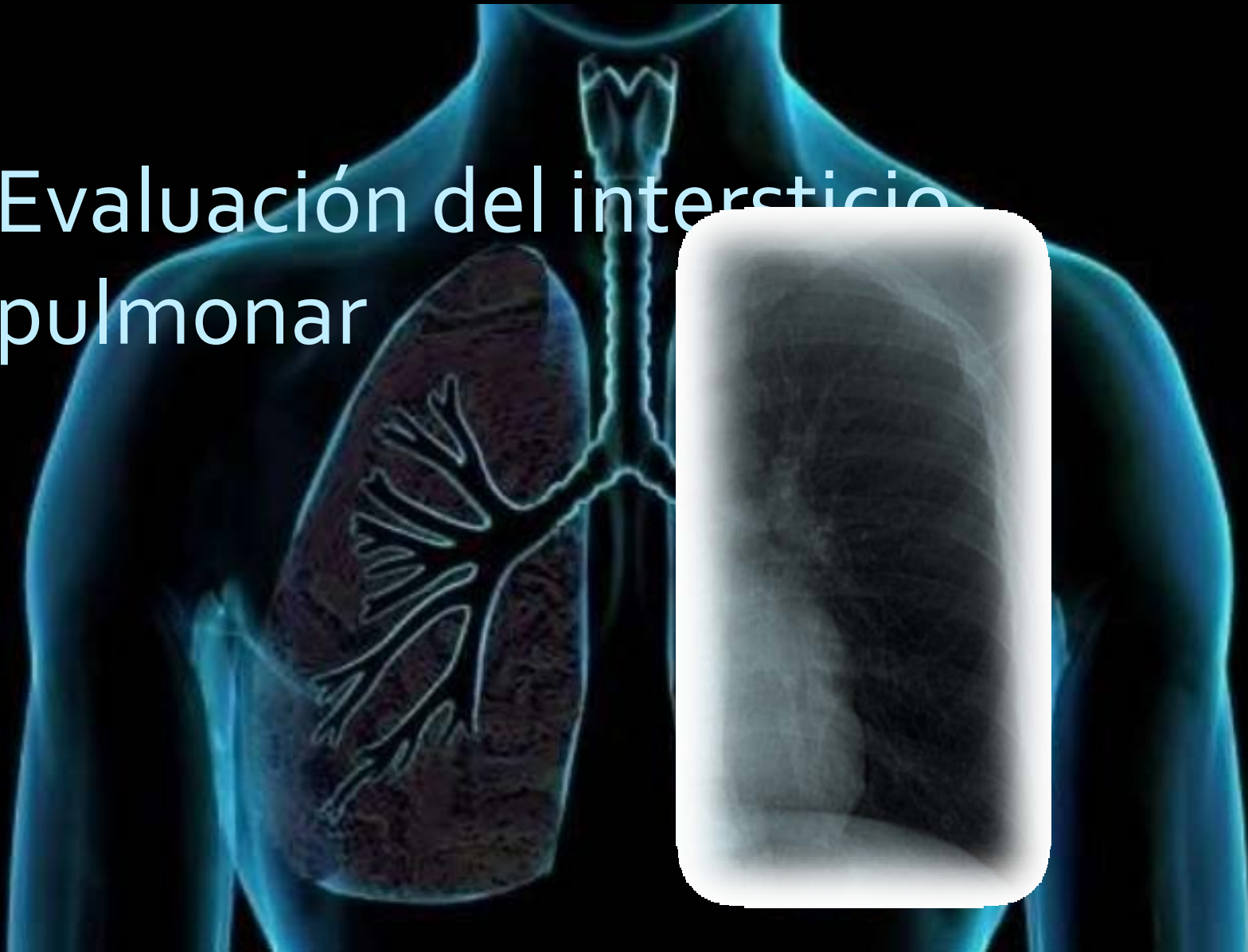Servicio de Diagnóstico por Imágenes Hospital Elizalde



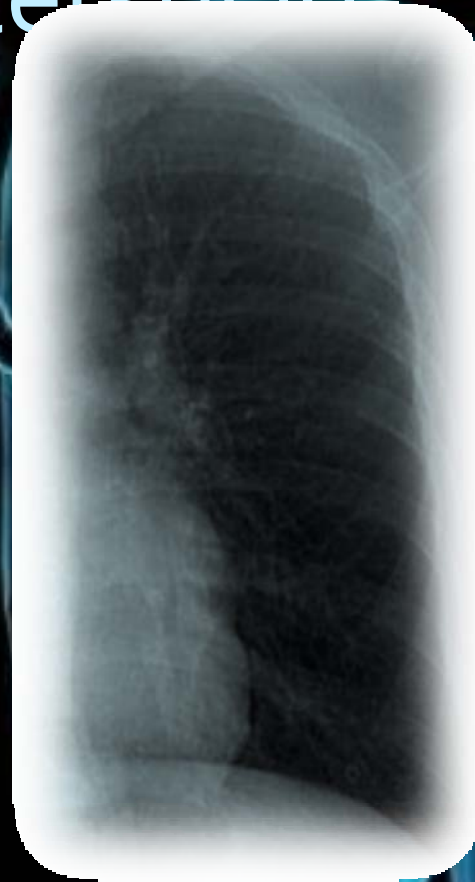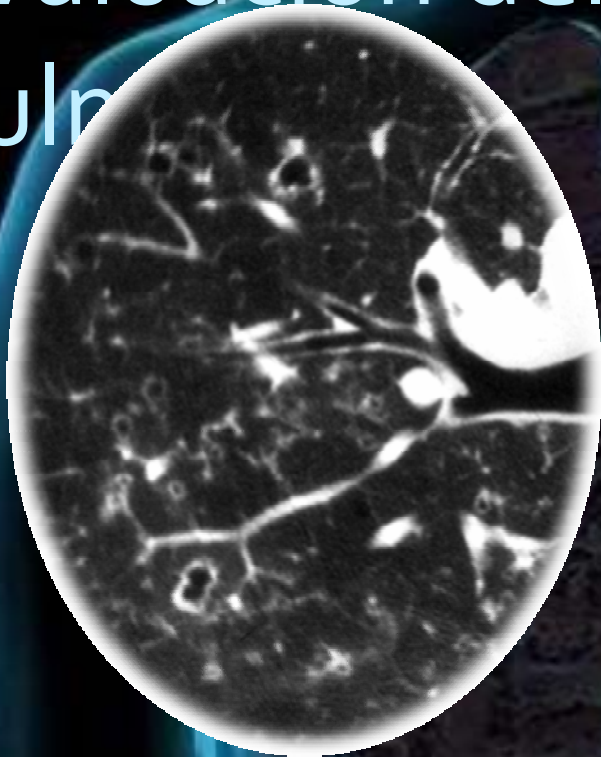
LA0133 CR44



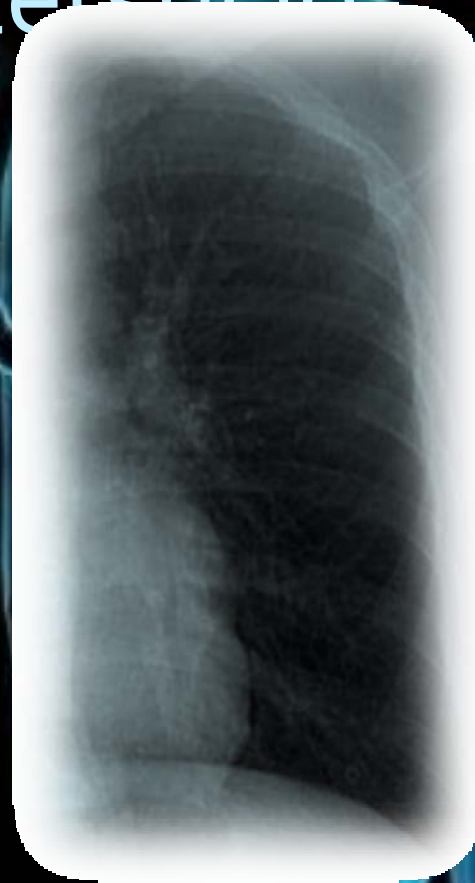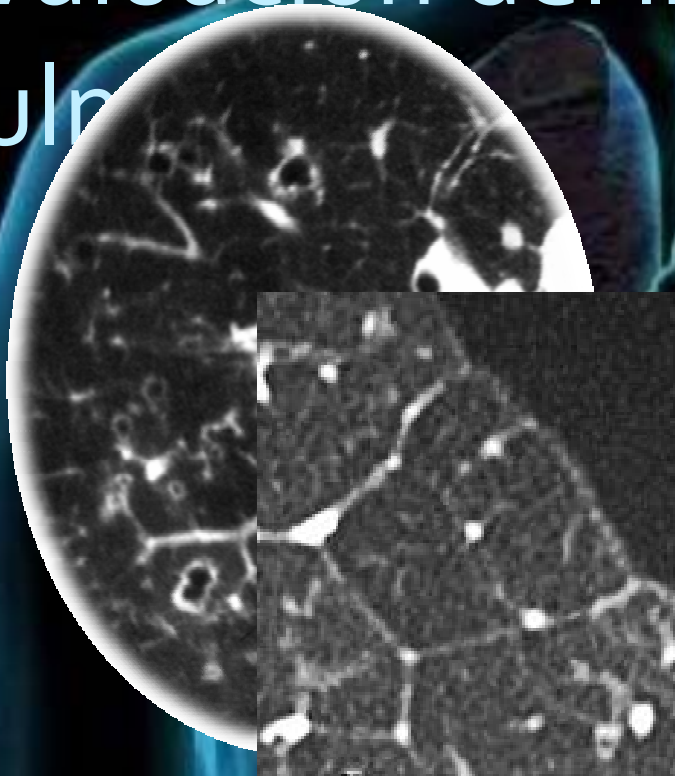
Evaluación del intersticio pulmonar



Evaluación del intersticio pulmón

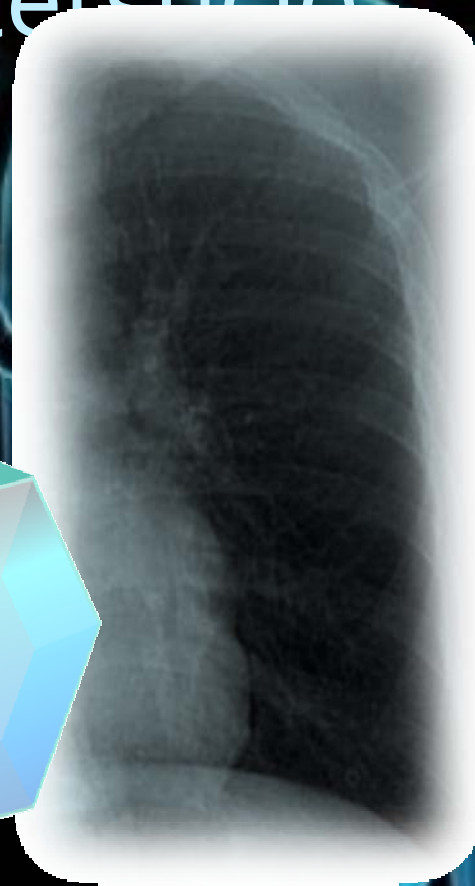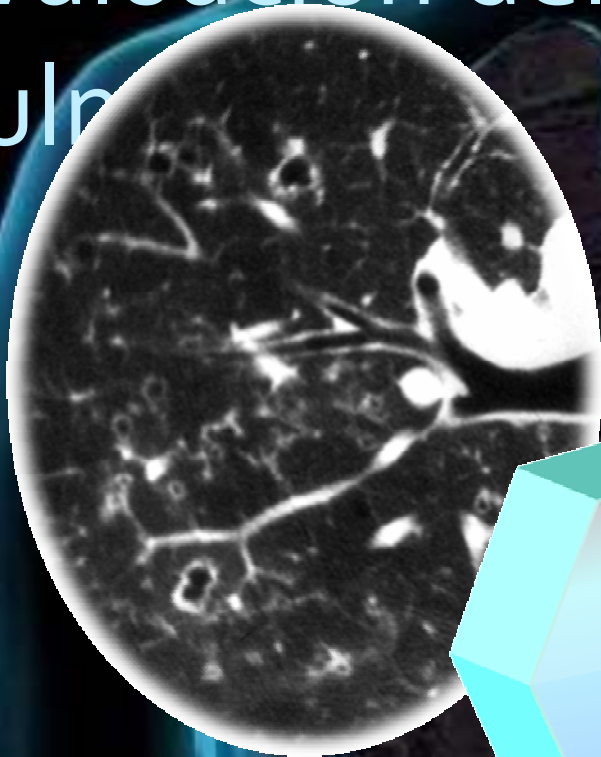


Evaluación del intersticio pulm



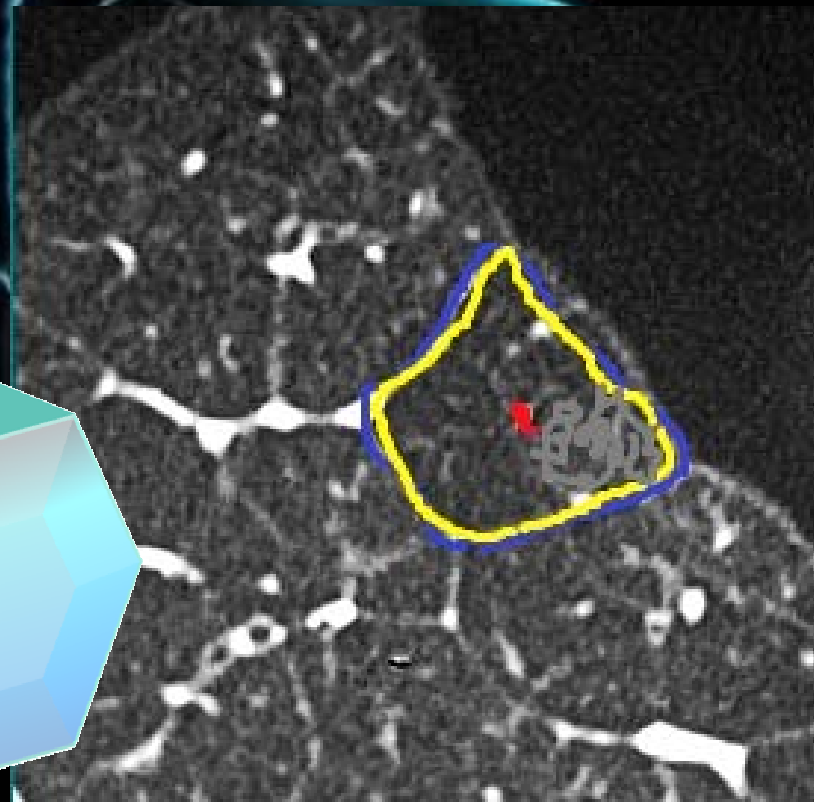
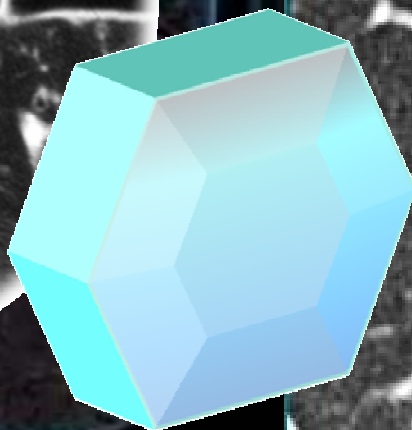
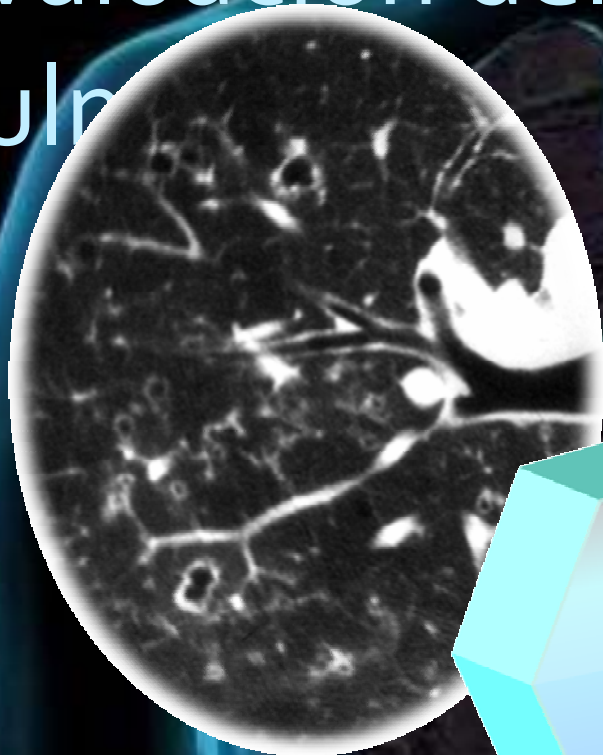
TCAR

Evaluación del intersticio pulm



Lobulillo pulmonar secundario

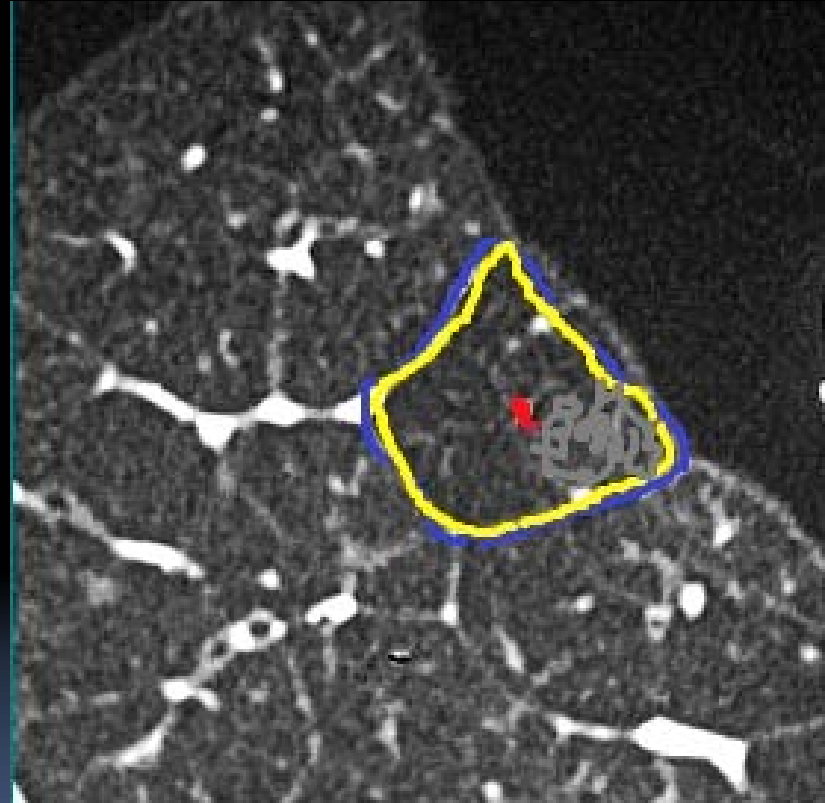
Evaluación del intersticio pulm



Lobulillo pulmonar secundario

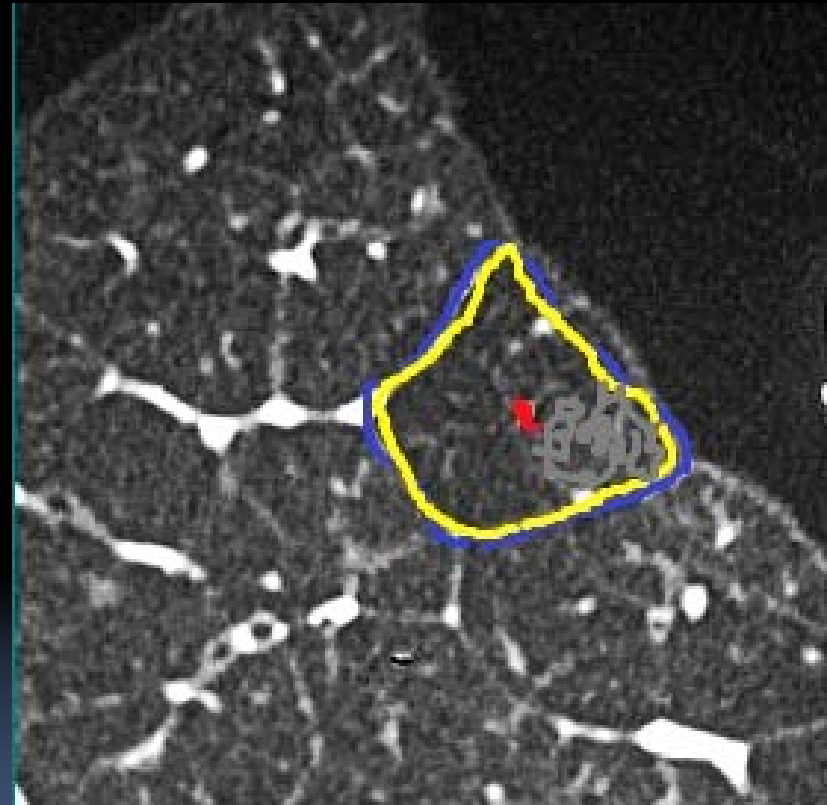
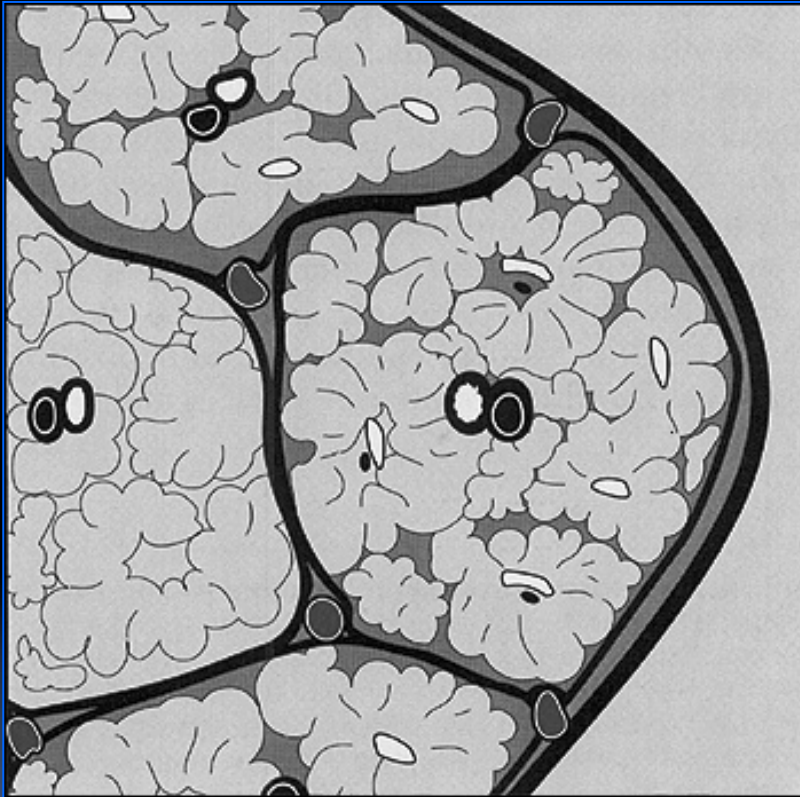Evaluación del intersticio

- Morfología poliédrica irregular
- Tamaño : entre 1 – 2 cm
- Contiene entre 5 y 15 acinos
- Central: arteriola centrolobulillar y bronquiolo terminal
- Separado por septos interlobulillares que contienen venas pulmonares y ramas linfáticas .



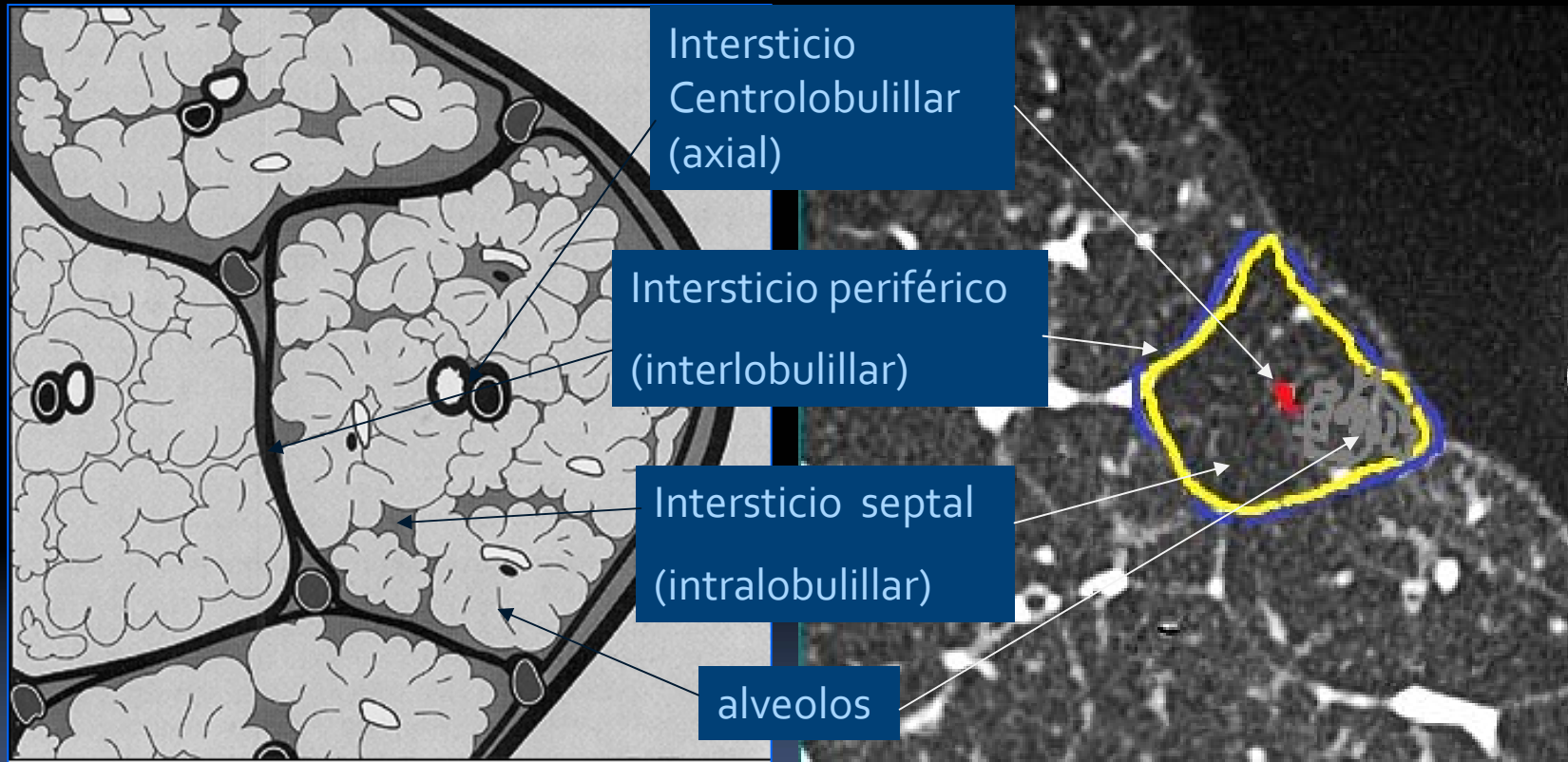
Lobulillo pulmonar secundario

Evaluación del intersticio



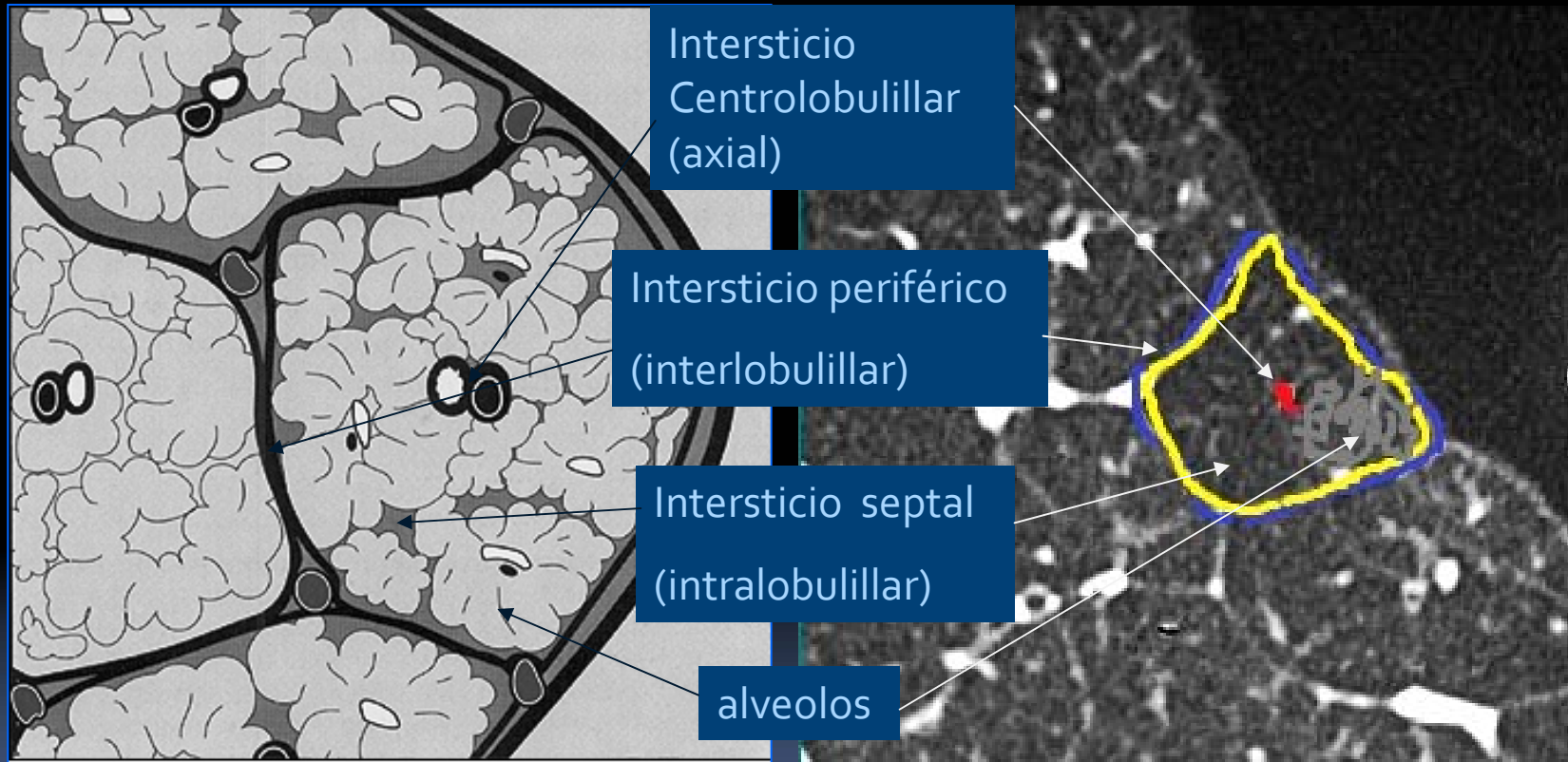
Lobulillo pulmonar secundario

Evaluación del intersticio

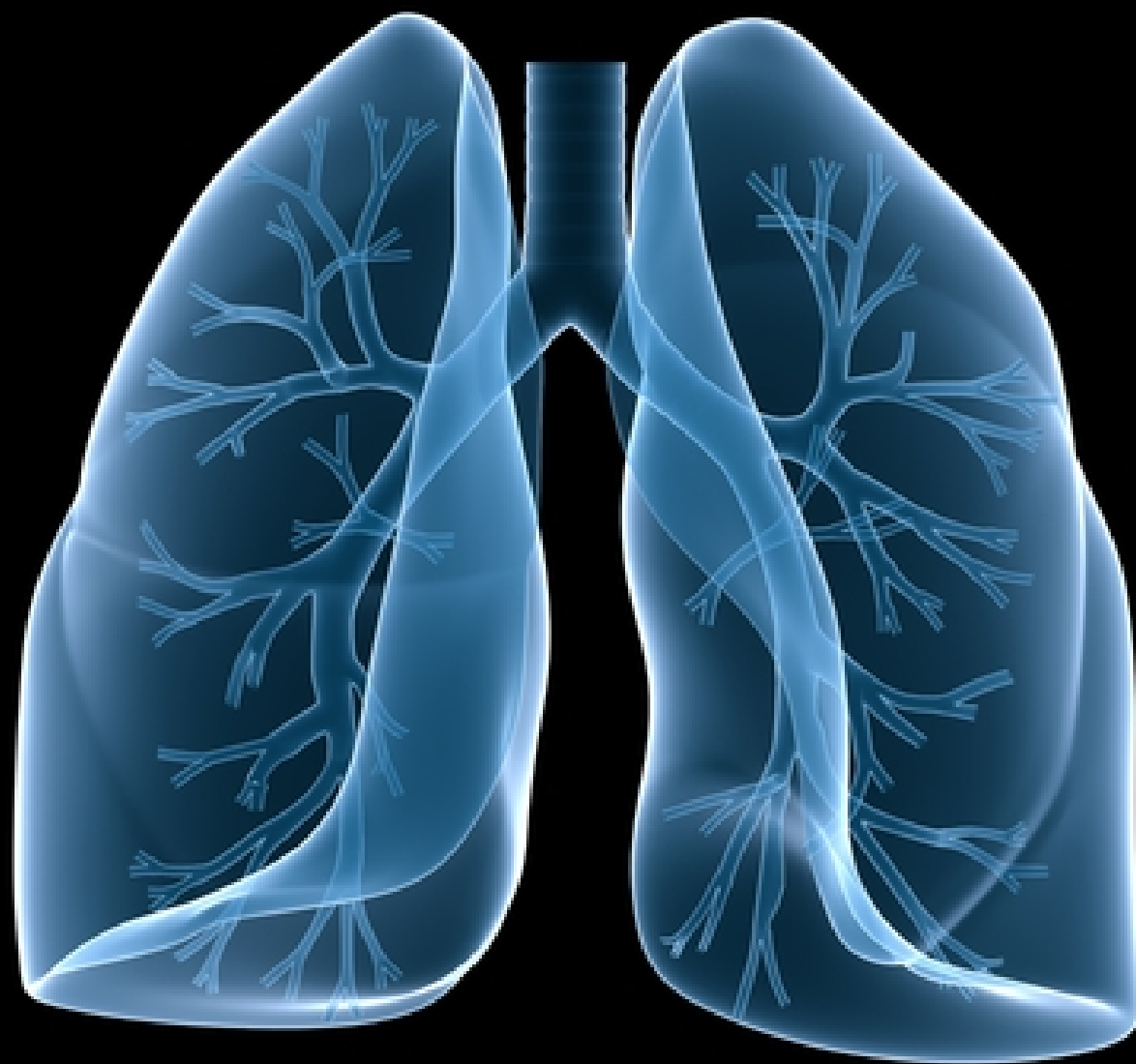

Lobulillo pulmonar secundario

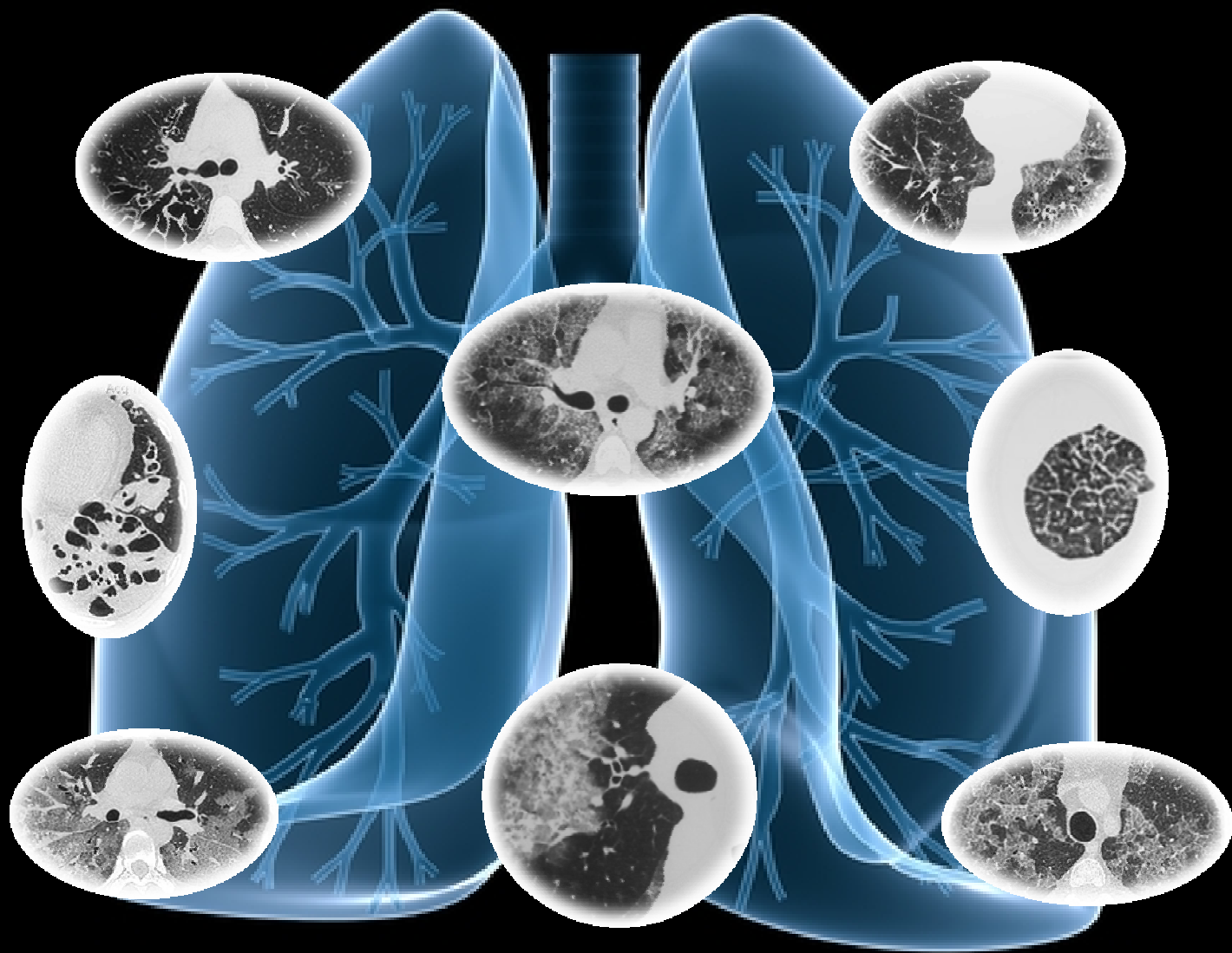
Evaluación del intersticio



Lobulillo pulmonar secundario



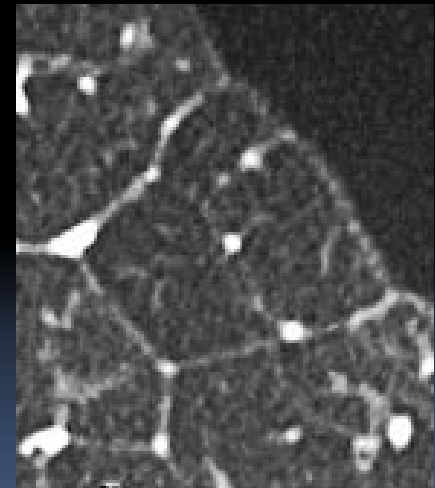
Anatomía



Hallazgos Patológicos

Clasificación en categorías

- Densidades lineales y reticulares (Patrón lineal o reticular)
- Nódulos y densidades nodulares (Patrón nodular)
- Aumento de la densidad pulmonar
 - *Vidrio Deslustrado*
 - *Consolidación*
- Disminución de la densidad pulmonar
 - *Enfisema*
 - *Bronquiectasias*
 - *Quistes*
 - *Perfusión en Mosaico*



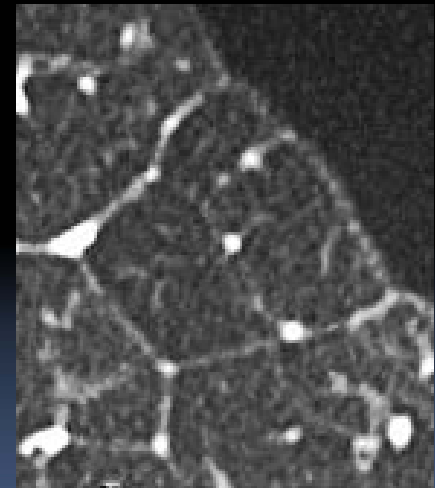
Hallazgos Patológicos

Clasificación en categorías

- Densidades lineales y reticulares (Patrón lineal o reticular)

Engrosamiento de red de fibras intersticiales por líquido, tejido fibroso o células, nos condiciona a la aparición de densidades lineales o reticulares.

- Opacidades lineales (***patrón lineal***)
- Distribuidas en todas direcciones (***patrón reticular***)

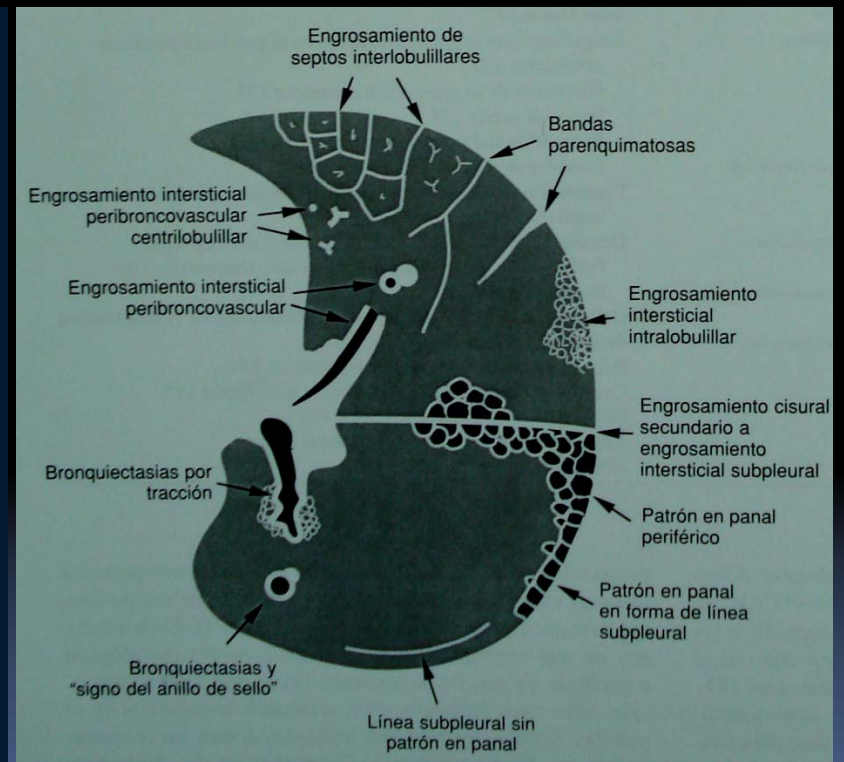


Hallazgos Patológicos

Clasificación en categorías

- Densidades lineales y reticulares (Patrón lineal o reticular)

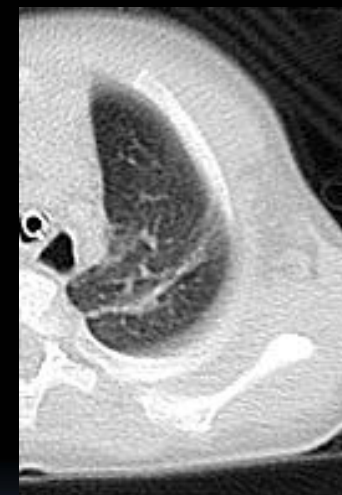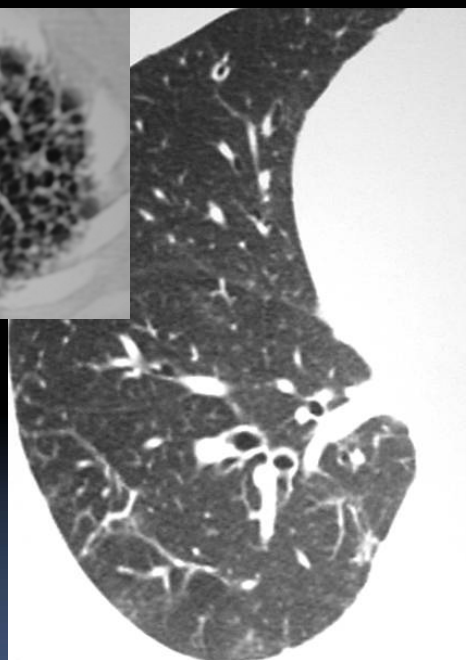
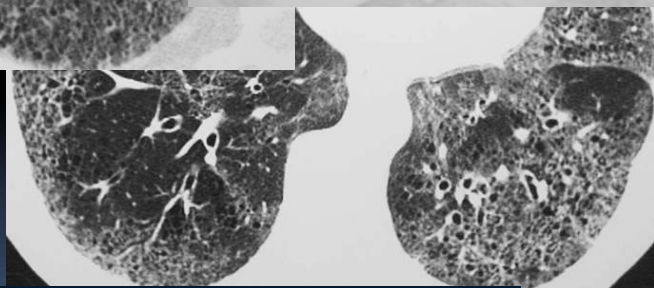
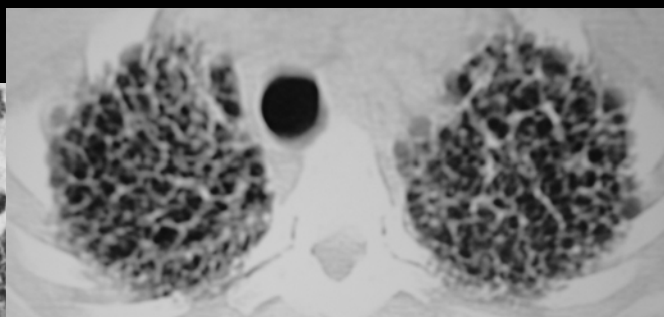
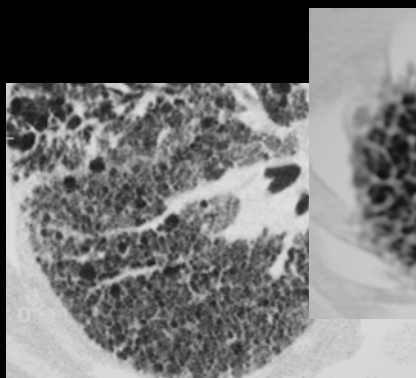
- Líneas subpleurales
- Engrosamiento intersticial peribroncovascular (centrilobulillar)
- Engrosamiento de septos interlobulillares
- Bandas parenquimatosas
- Engrosamiento intersticial subpleural
- Engrosamiento intersticial intralobulillar
- Patrón en panal de abeja
- Densidades lineales irregulares



Hallazgos Patológicos

Clasificación en categorías

- Densidades lineales y reticulares (Patrón lineal o reticular)



Patrón en panel engrosamiento de septos interlobulillares

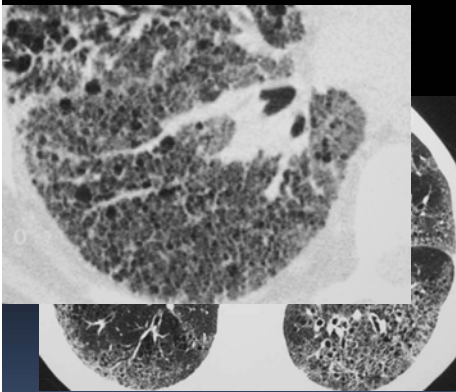
Bandas Pleuroparenquimatosas

Hallazgos Patológicos

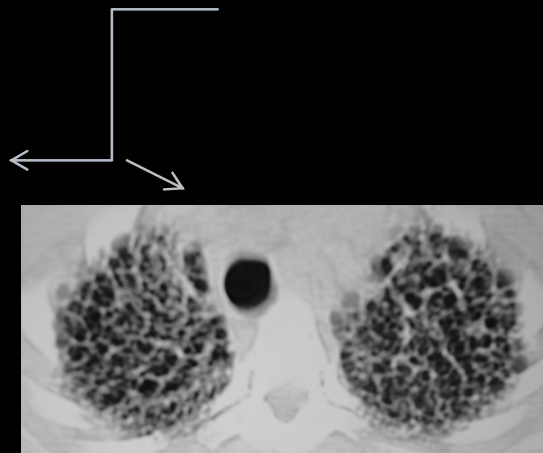
Clasificación en categorías

Engrosamiento septal interlobulillar

Irregular



Fibrosis Pulmonar
(distribución periférica)



Sarcoidosis
(distribución central o
en lob-sup)

Regular

- Linfagitis carcinomatosa
- Edema
- Hemorragia
- Linfoma
- Leucemias

Nodular

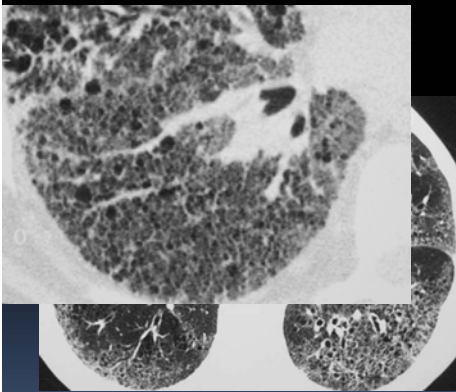
- Linfoma
- Neumonía intersticial linfática
- Sarcoidosis

Hallazgos Patológicos

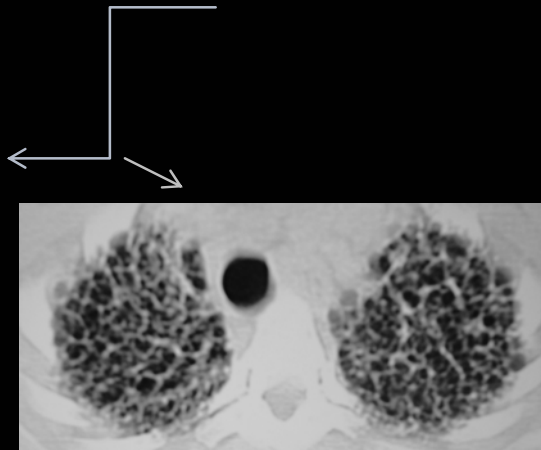
Clasificación en categorías

Engrosamiento septal interlobulillar

Irregular



Fibrosis Pulmonar
(distribución periférica)



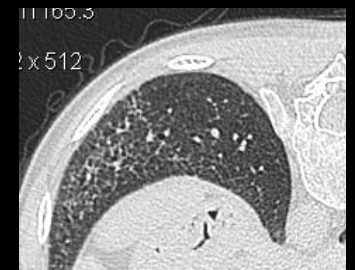
Sarcoidosis
(distribución central o
en lob-sup)

Regular



Linfagitis
carcinomatosa

Nodular

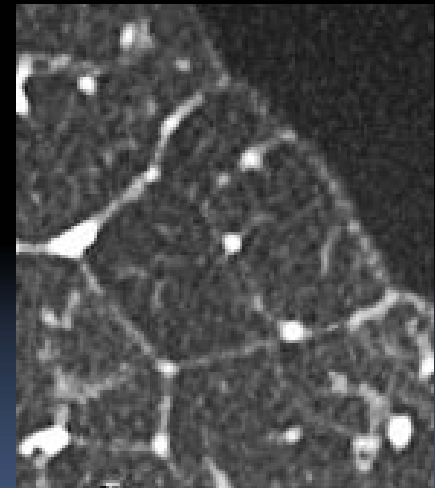


Neumonía
intersticial

Hallazgos Patológicos

Clasificación en categorías

- Densidades lineales y reticulares (Patrón lineal o reticular)
- Nódulos y densidades nodulares (Patrón nodular)
- Aumento de la densidad pulmonar
 - *Vidrio Deslustrado*
 - *Consolidación*
- Disminución de la densidad pulmonar
 - *Enfisema*
 - *Bronquiectasias*
 - *Quistes*
 - *Perfusión en Mosaico*



Hallazgos Patológicos

Clasificación en categorías

- Nódulos y densidades nodulares (Patrón nodular)

Bien definidos



Intersticiales



- TBC miliar
- Sarcoidosis
- Tumor mts

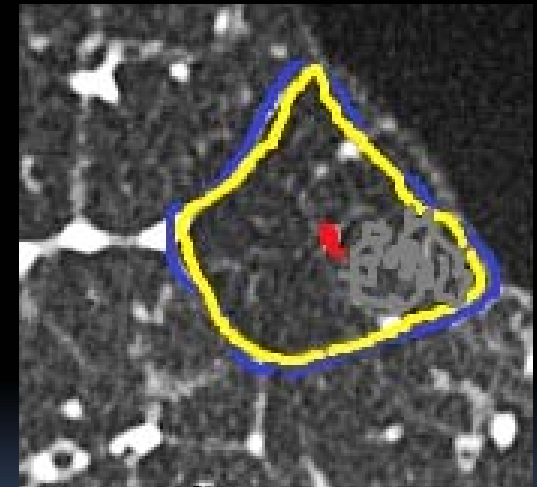
Mal definidos



Espacio aéreo



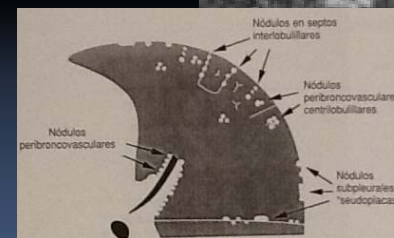
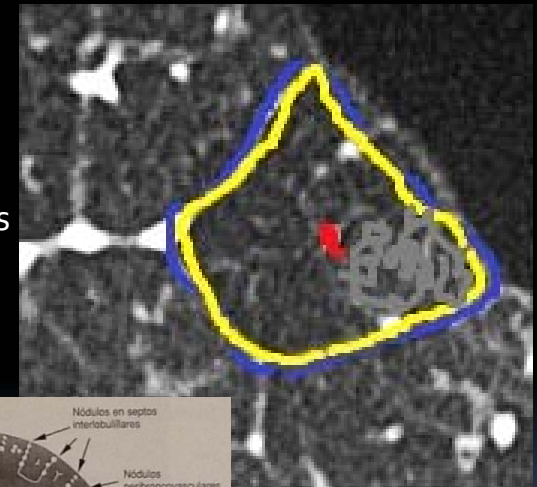
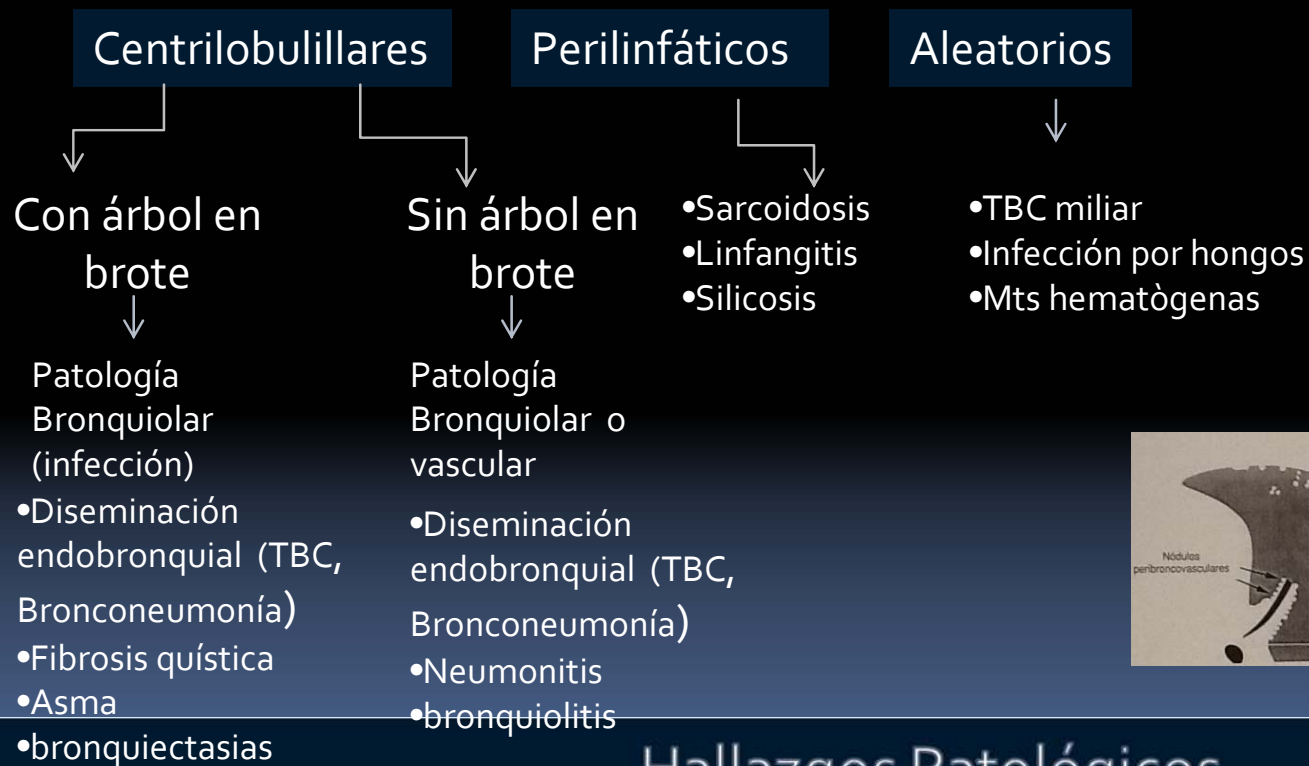
- Nódulos acinares



Hallazgos Patológicos

Clasificación en categorías

- Nódulos y densidades nodulares (Patrón nodular) menores de 1cm



Hallazgos Patológicos

Clasificación en categorías

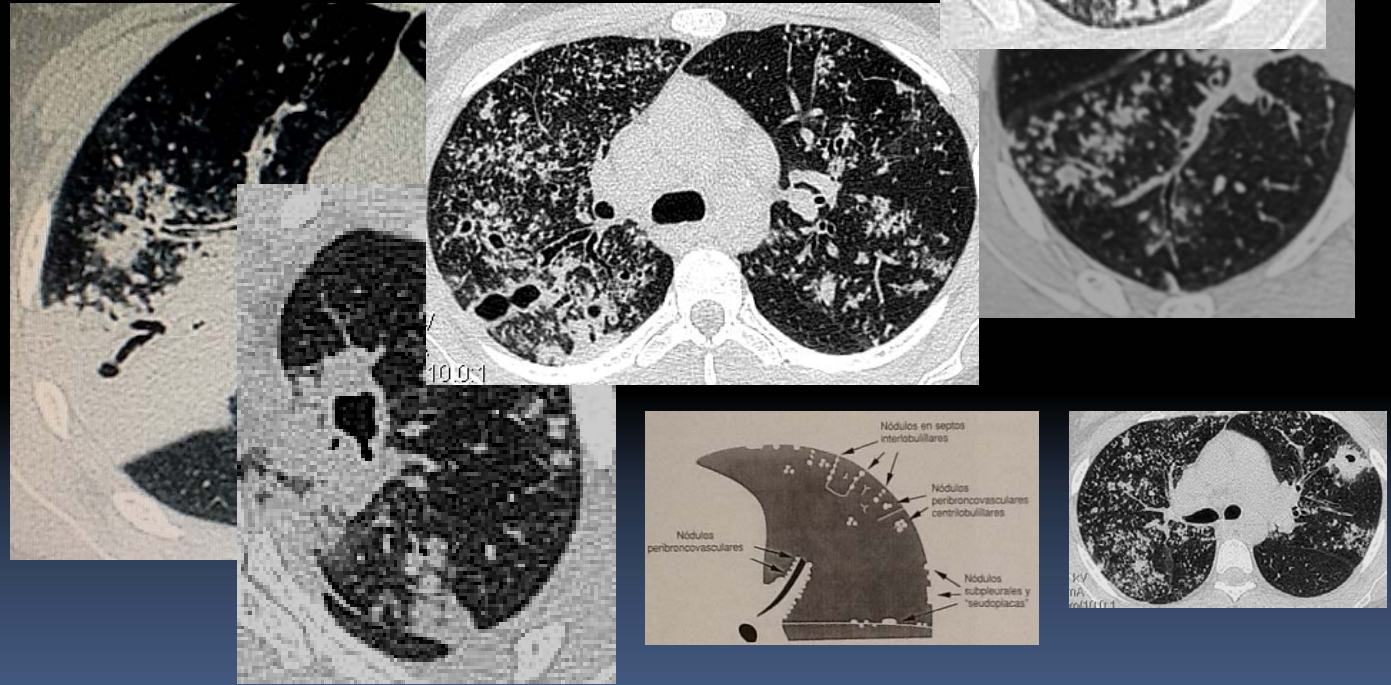
- Nódulos y densidades nodulares (Patrón nodular) n

Centrilobulillares

Con árbol en brote

Patología Bronquiolar (infección)

- Diseminación endobronquial (TBC, Bronconeumonía)
- Fibrosis quística
- Asma
- bronquiectasias



Hallazgos Patológicos

Clasificación en categorías

•Nódulos y densidades nodulares (Patrón nodular)

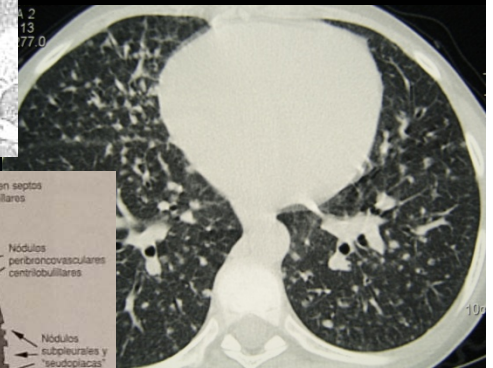
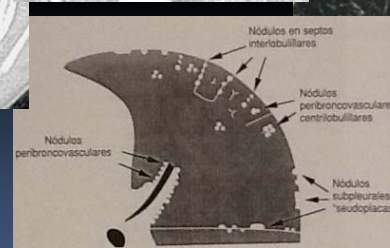
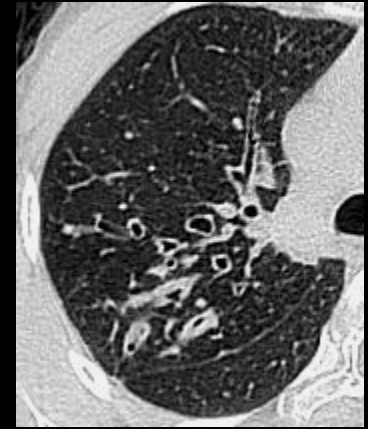
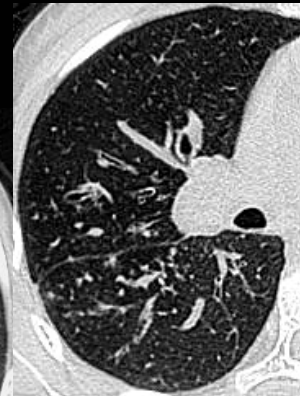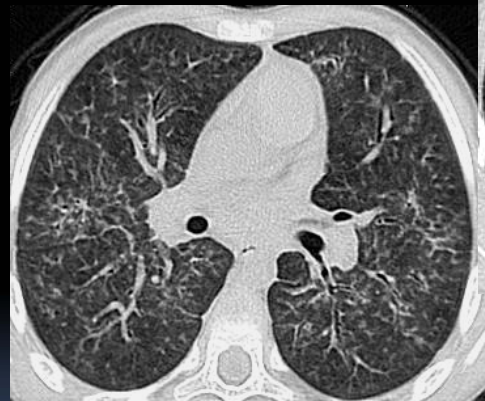
Centrilobulillares

Con árbol en brote

- Patología Bronquiolar (infección)
- Diseminación endobronquial (TBC, Bronconeumonía)
 - Fibrosis quística
 - Asma
 - bronquiectasias

Sin árbol en brote

- Patología Bronquiolar o vascular
- Diseminación endobronquial (TBC, Bronconeumonía)
 - Neumonitis
 - bronquiolitis



Hallazgos Patológicos

Clasificación en categorías

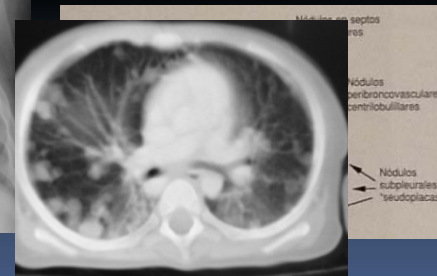
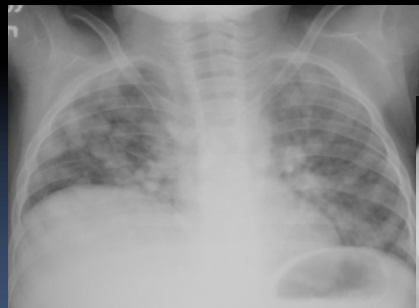
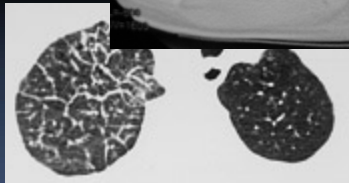
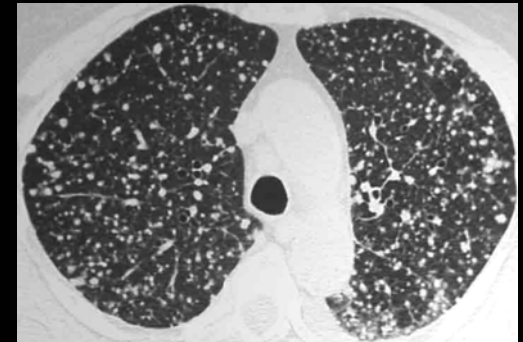
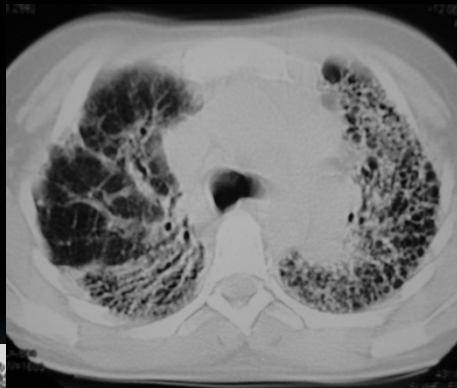- Nódulos y densidades nodulares (Patrón nodular)

Perilinfáticos

Aleatorios

- Sarcoidosis
- Linfangitis
- Silicosis

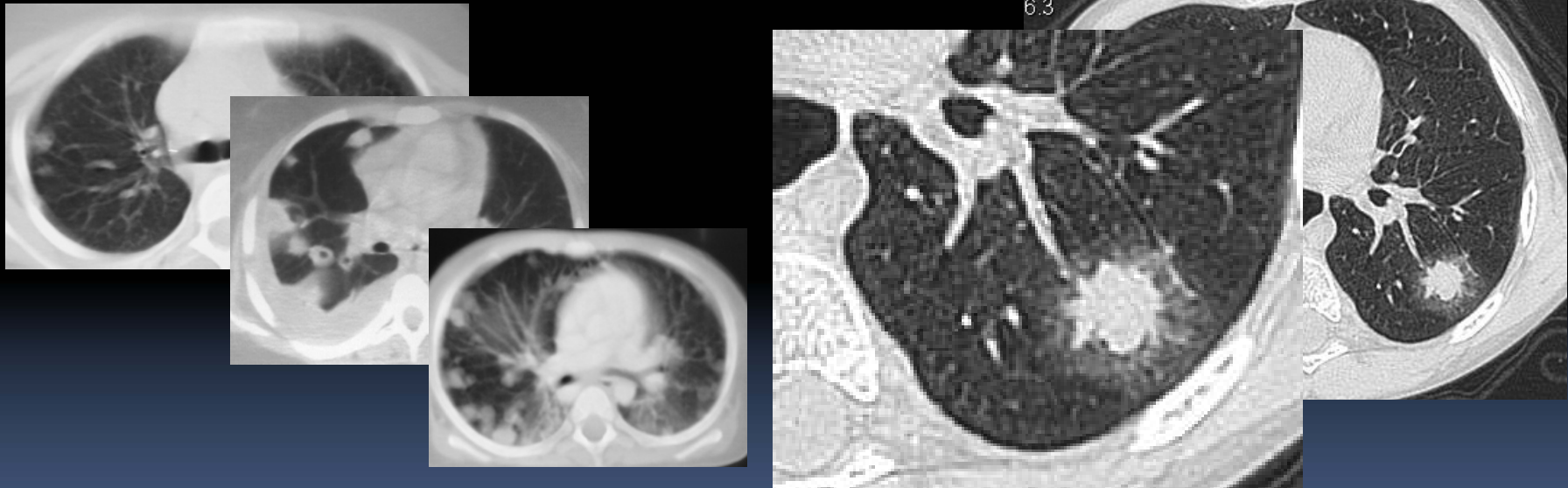
- TBC miliar
- Infección por hongos
- Mts. hematògenas



Hallazgos Patológicos

Clasificación en categorías

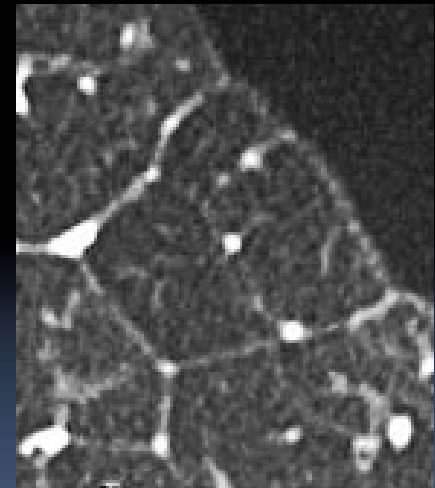
- Nódulos y densidades nodulares (Patrón nodular) mayor de 1 cm
- Masas : mayores de 3 cm



Hallazgos Patológicos

Clasificación en categorías

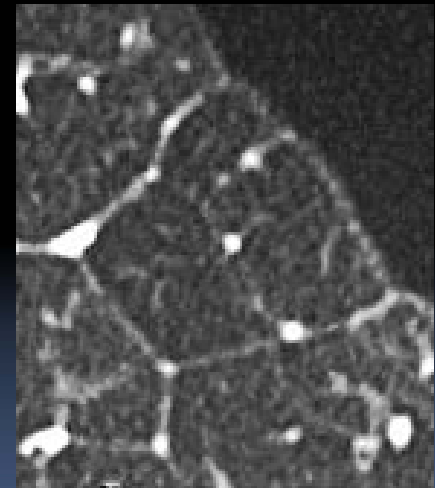
- Densidades lineales y reticulares (Patrón lineal o reticular)
- Nódulos y densidades nodulares (Patrón nodular)
- Aumento de la densidad pulmonar
 - *Vidrio Deslustrado*
 - *Consolidación*
- Disminución de la densidad pulmonar
 - *Enfisema*
 - *Bronquiectasias*
 - *Quistes*
 - *Perfusión en Mosaico*



Hallazgos Patológicos

Clasificación en categorías

- Aumento de la densidad pulmonar
 - *Vidrio Deslustrado*
 - *Consolidación*

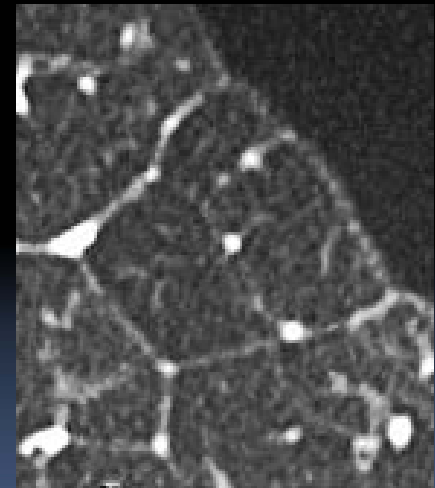


Hallazgos Patológicos

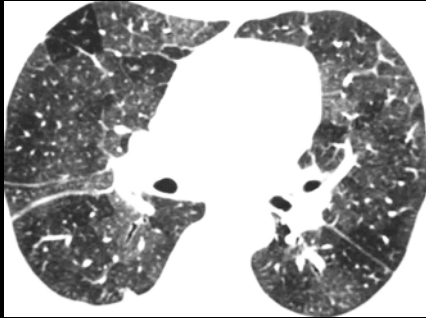
Clasificación en categorías

- Aumento de la densidad pulmonar
 - **Vidrio Deslustrado**
 - **Consolidación**

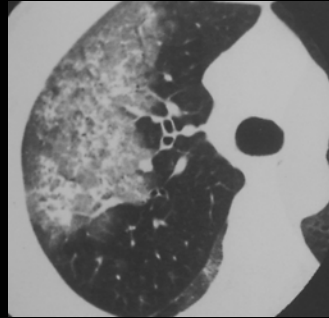
- **Vidrio Deslustrado:** aumento de la densidad que no borra las estructuras bronco-vasculares
- **Consolidación:** opacidad que borra estructuras vasculares y bronquiales (ocupación del espacio aéreo)



Clasificación en categorías

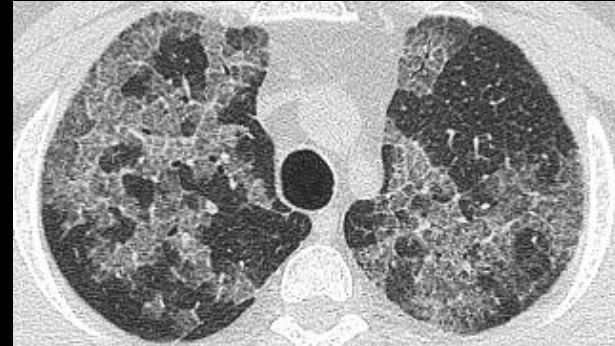


Neumonía Intersticial

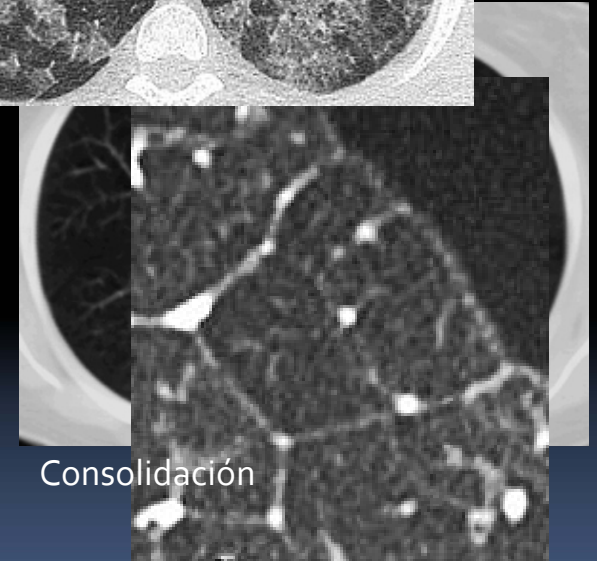


Hemorragia Pulmonar

Neumonía Lipoidea



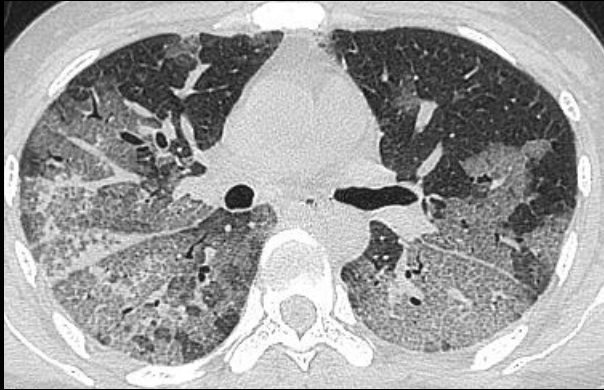
- **Vidrio Deslustrado:** aumento de la densidad que no borra las estructuras bronco-vasculares
- **Consolidación:** opacidad que borra estructuras vasculares y bronquiales (ocupación del espacio aéreo)



Consolidación

Hallazgos Patológicos

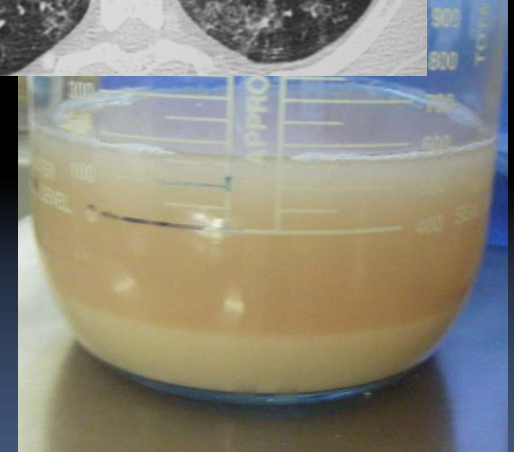
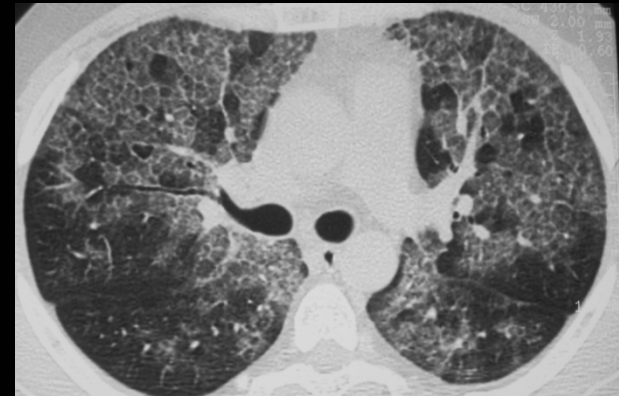Clasificación en categorías



- ***Vidrio Deslustrado***: aumento de la densidad que no borra las estructuras bronco-vasculares + ***Patrón Reticular***



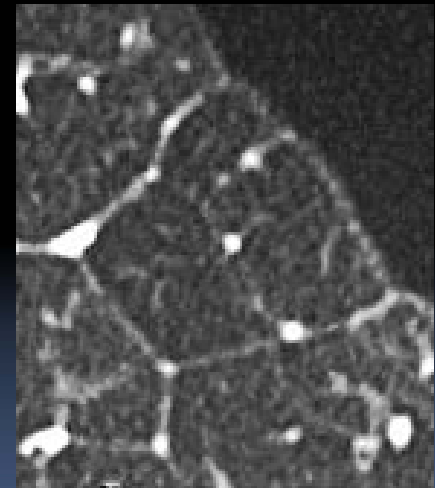
Patrón en empedrado



Hallazgos Patológicos

Clasificación en categorías

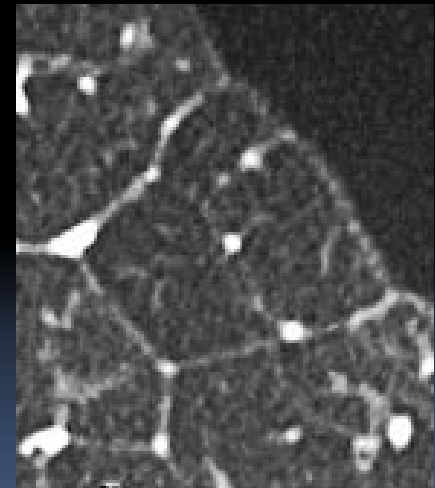
- Densidades lineales y reticulares (Patrón lineal o reticular)
- Nódulos y densidades nodulares (Patrón nodular)
- Aumento de la densidad pulmonar
 - *Vidrio Deslustrado*
 - *Consolidación*
- Disminución de la densidad pulmonar
 - *Enfisema*
 - *Bronquiectasias*
 - *Quistes*
 - *Perfusión en Mosaico*



Hallazgos Patológicos

Clasificación en categorías

- Disminución de la densidad pulmonar
 - *Enfisema*
 - *Bronquiectasias*
 - *Quistes*
 - *Perfusión en Mosaico*



Hallazgos Patológicos

Clasificación en categorías

- Disminución de la densidad pulmonar

- **Enfisema**

- **Bronquiectasias**

- **Quistes**

- **Perfusión en Mosaico**

- **Enfisema:** aumento anómalo y permanente de los espacios aéreos distales al bronquiolo terminal con destrucción de paredes

- **Bronquiectasias:** dilataciones bronquiales localizadas e irreversibles con engrosamiento de sus paredes.

- **Quistes:** lesión circunscripta, con pared definida, de grosor variable, usualmente fina (menor a 3mm)

- **Patrón en Mosaico:** áreas de densidad heterogénea del parénquima en inspiración; debido a enfermedad vascular o de la pequeña vía aérea.

Hallazgos Patológicos

Clasificación en categorías

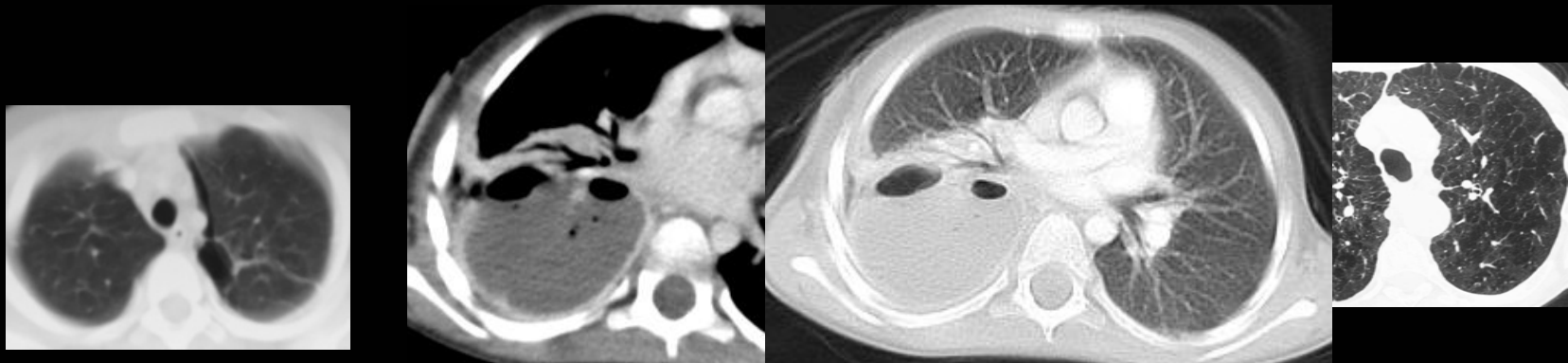- Disminución de la densidad pulmonar

- **Enfisema**
- **Bronquiectasias**
- **Quistes**
- **Perfusión en Mosaico**

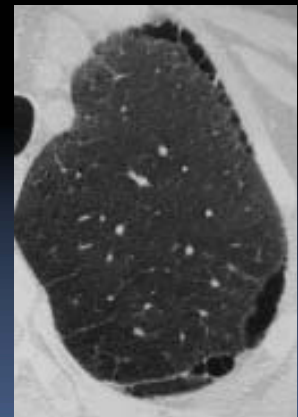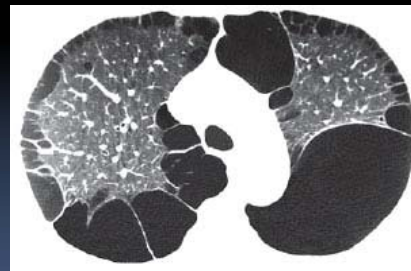
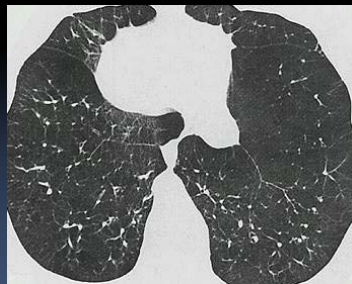
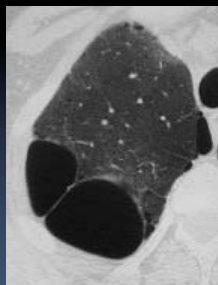
- **Enfisema:** aumento anómalo y permanente de los espacios aéreos distales al bronquiolo terminal con destrucción de paredes
- **Bronquiectasias:** dilataciones bronquiales localizadas e irreversibles con engrosamiento de sus paredes.
- **Quistes:** lesión circunscripta, con pared definida, de grosor variable, usualmente fina (menor a 3mm)
- **Patrón en Mosaico:** áreas de densidad heterogénea del parénquima en inspiración; debido a enfermedad vascular o de la pequeña vía aérea.

Hallazgos Patológicos

Clasificación en categorías



- **Enfisema:** aumento anómalo y permanente de los espacios aéreos distales al bronquiolo terminal con destrucción de paredes



Hallazgos Patológicos

Clasificación en categorías

- Disminución de la densidad pulmonar

- **Enfisema**

- **Bronquiectasias**

- **Quistes**

- **Perfusión en Mosaico**

- **Enfisema:** aumento anómalo y permanente de los espacios aéreos distales al bronquiolo terminal con destrucción de paredes

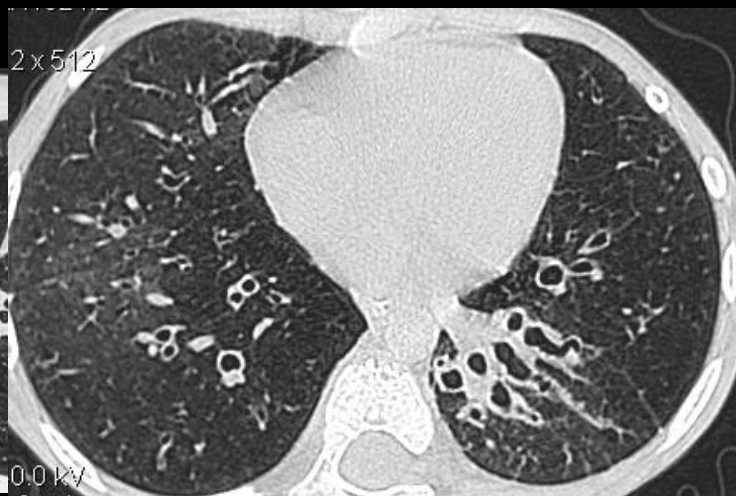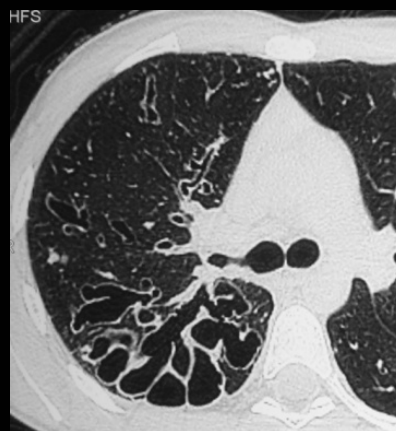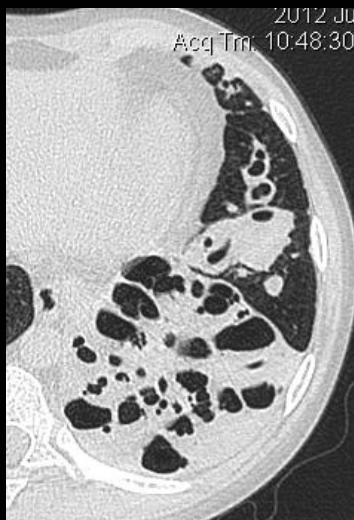- **Bronquiectasias:** dilataciones bronquiales localizadas e irreversibles con engrosamiento de sus paredes.

- **Quistes:** lesión circunscripta, con pared definida, de grosor variable, usualmente fina (menor a 3mm)

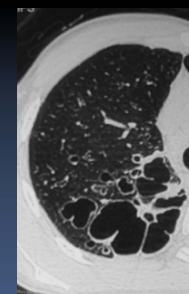
- **Patrón en Mosaico:** áreas de densidad heterogénea del parénquima en inspiración; debido a enfermedad vascular o de la pequeña vía aérea.

Hallazgos Patológicos

Clasificación en categorías



▪ **Bronquiectasias:** dilataciones bronquiales localizadas e irreversibles con engrosamiento de sus paredes.



Hallazgos Patológicos

Clasificación en categorías

- Disminución de la densidad pulmonar

- **Enfisema**

- **Bronquiectasias**

- **Quistes**

- **Perfusión en Mosaico**

- **Enfisema:** aumento anómalo y permanente de los espacios aéreos distales al bronquiolo terminal con destrucción de paredes

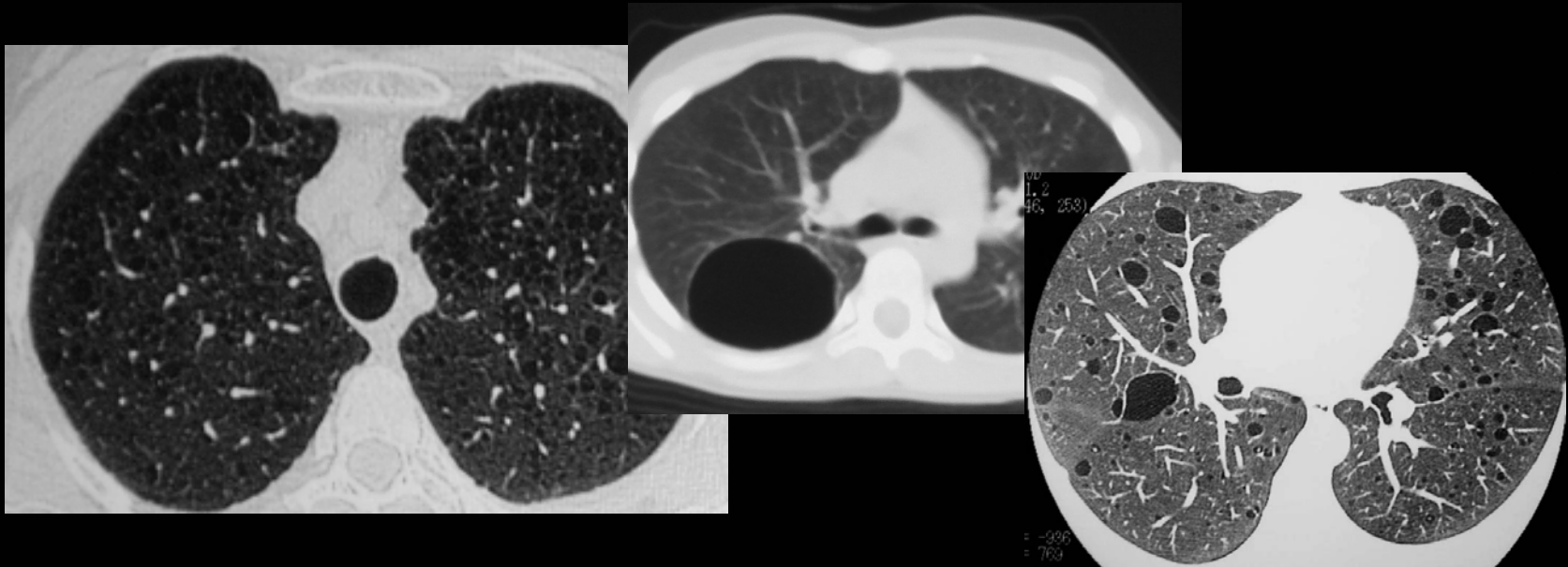
- **Bronquiectasias:** dilataciones bronquiales localizadas e irreversibles con engrosamiento de sus paredes.

- **Quistes:** lesión circunscripta, con pared definida, de grosor variable, usualmente fina (menor a 3mm)

- **Patrón en Mosaico:** áreas de densidad heterogénea del parénquima en inspiración; debido a enfermedad vascular o de la pequeña vía aérea.

Hallazgos Patológicos

Clasificación en categorías



- **Quistes:** lesión circunscripta, con pared definida, de grosor variable, usualmente fina (menor a 3mm)

Hallazgos Patológicos

Clasificación en categorías

- Disminución de la densidad pulmonar

- **Enfisema**

- **Bronquiectasias**

- **Quistes**

- **Perfusión en Mosaico**

- **Enfisema:** aumento anómalo y permanente de los espacios aéreos distales al bronquiolo terminal con destrucción de paredes

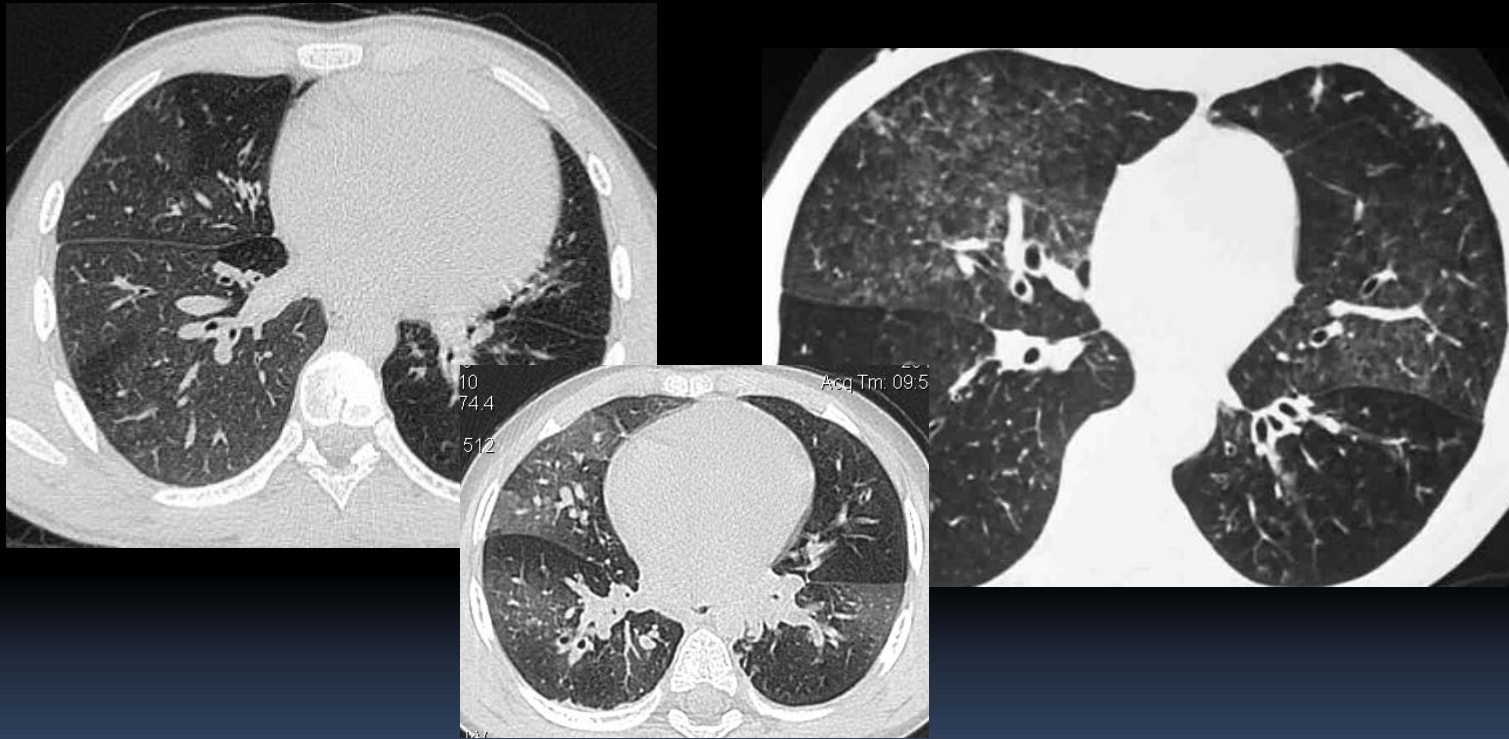
- **Bronquiectasias:** dilataciones bronquiales localizadas e irreversibles con engrosamiento de sus paredes.

- **Quistes:** lesión circunscripta, con pared definida, de grosor variable, usualmente fina (menor a 3mm)

- **Patrón en Mosaico:** áreas de densidad heterogénea del parénquima en inspiración; debido a enfermedad vascular o de la pequeña vía aérea.

Hallazgos Patológicos

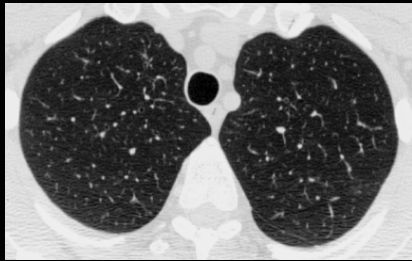
Clasificación en categorías



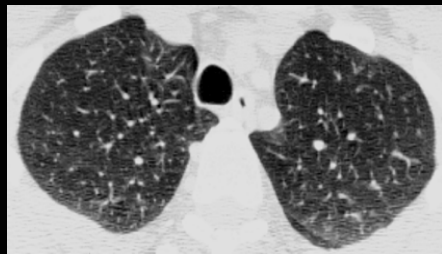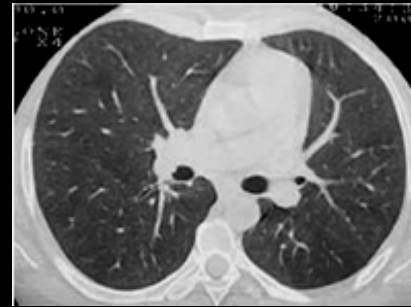▪ **Patrón en Mosaico:** áreas de densidad heterogénea del parénquima en inspiración; debido a enfermedad vascular o de la pequeña vía aérea.

Hallazgos Patológicos

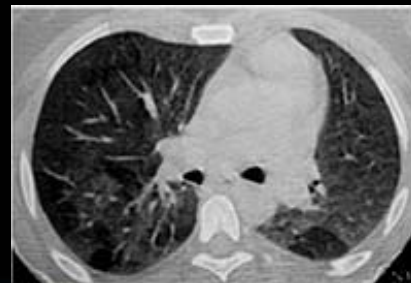Clasificación en categorías



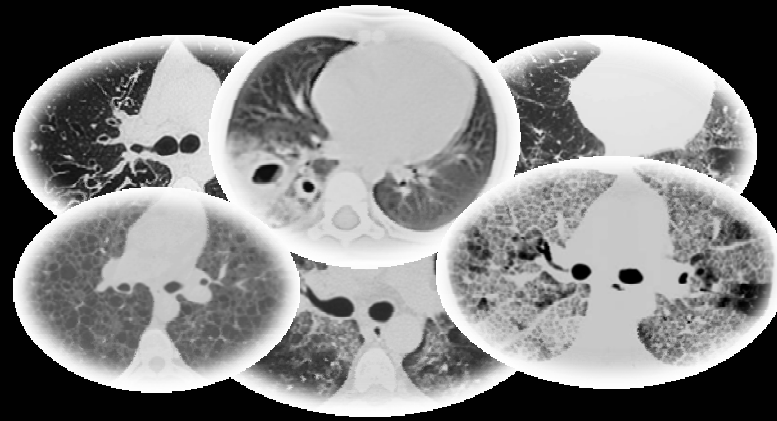
Inspiración



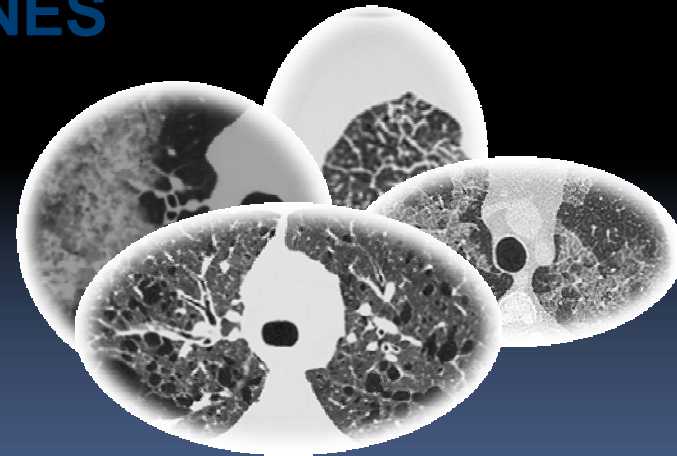
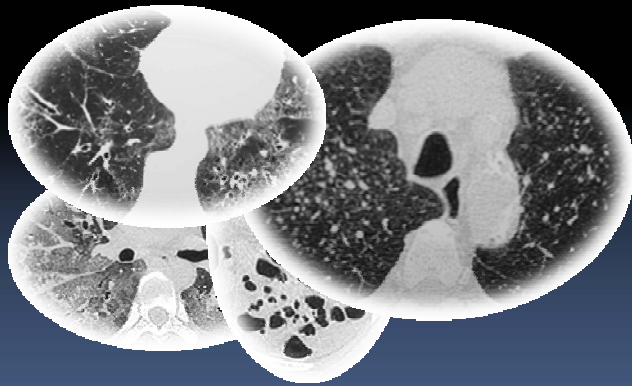
Espiración



Hallazgos Patológicos



**TODA CLASIFICACION ES INCOMPLETA, YA QUE LA
PATOLOGIA ES UNA COMBINACION DE VARIOS
PATRONES**



Hallazgos Patológicos

Nódulos Centrilobulillares

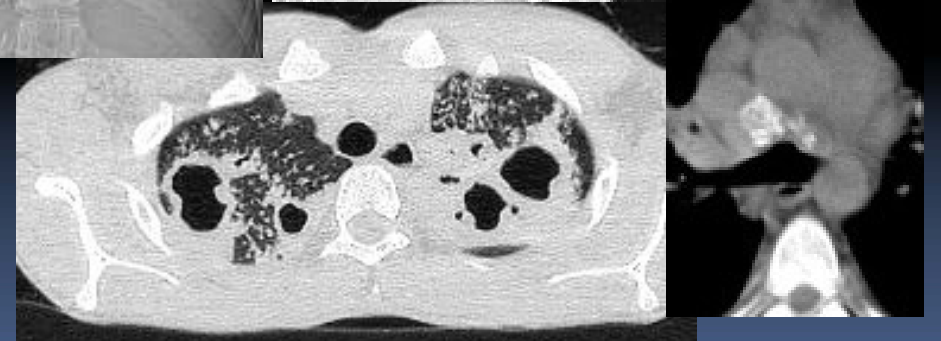
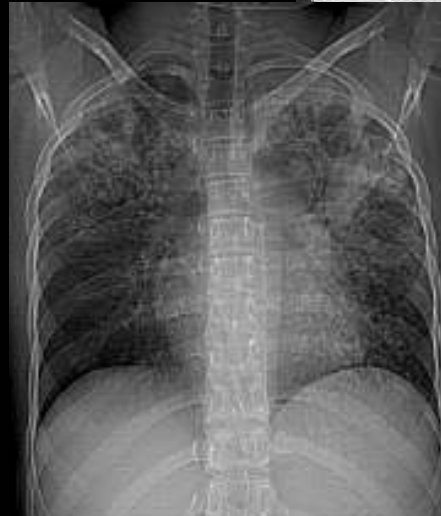
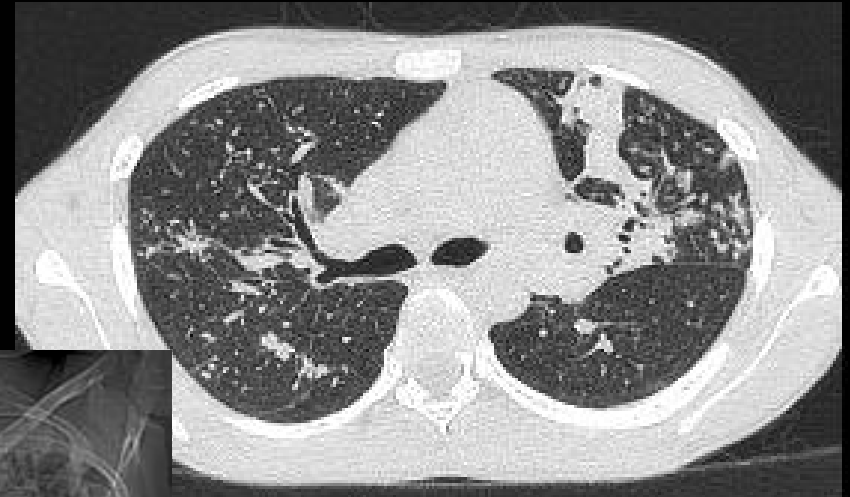Árbol en brote

Consolidación parcheada

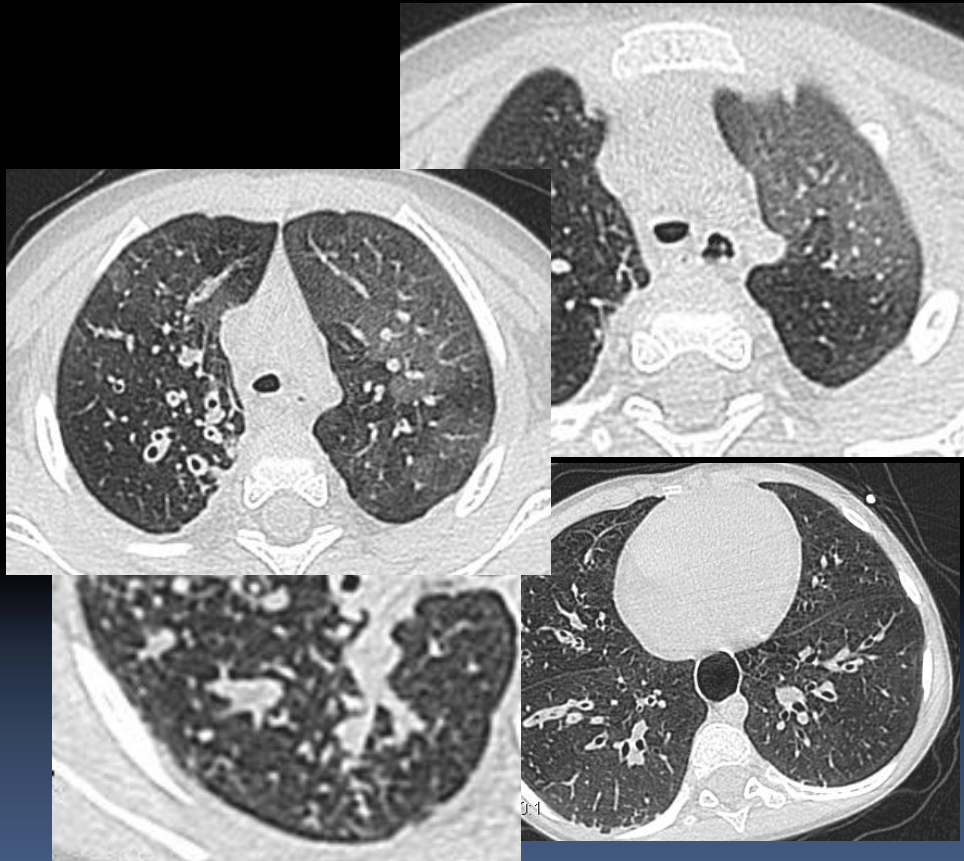Cavidades

Calcificaciones ganglionares

TBC



Hallazgos Patológicos



Patrón en mosaico

Engrosamiento de la pared bronquial

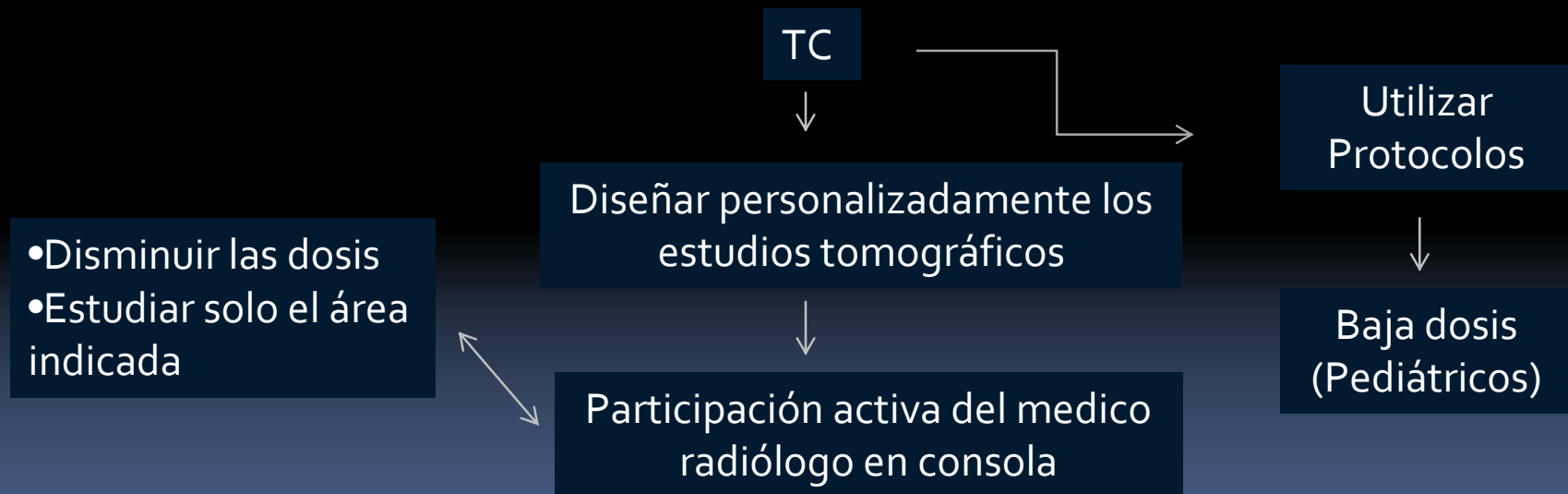
Imágenes Centrilobulillares (árbol en brote-taponos mucosos)

Bronquiectasias

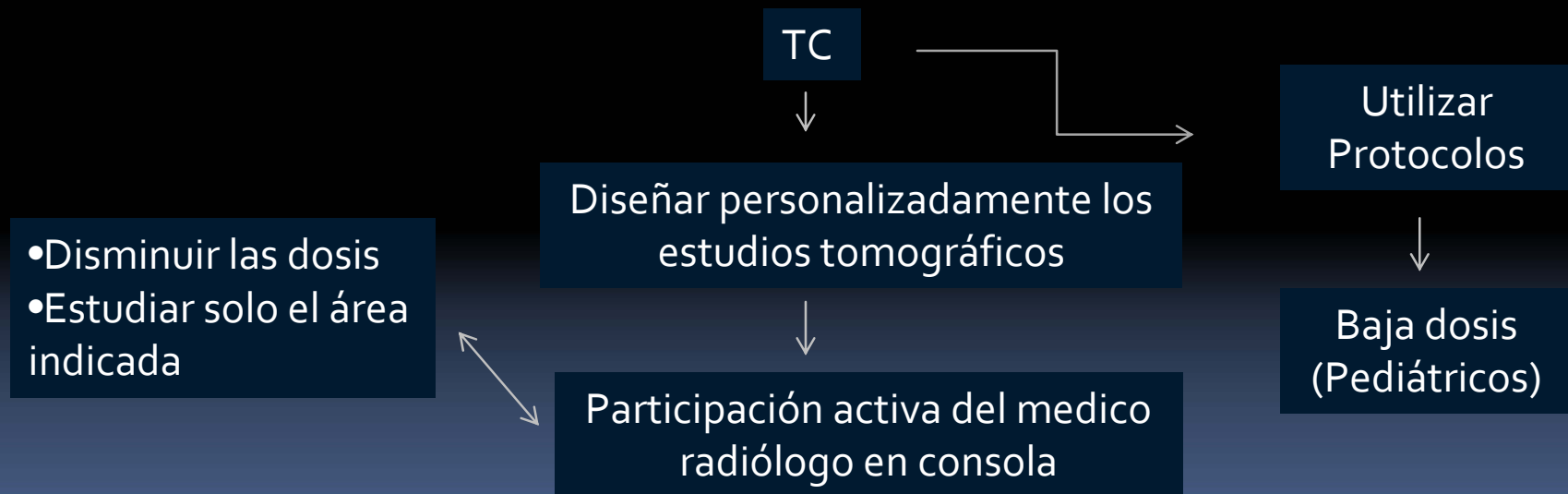
Fibrosis Quística

Hallazgos Patológicos

- Ver estudios anteriores
- Considerar riesgos y beneficios del estudio (Radiaciones Ionizantes)
- Considerar si otro método de estudio puede brindar la misma información



- Ver estudios anteriores
- Considerar riesgos y beneficios del estudio (Radiaciones Ionizantes)
- Considerar si otro método de estudio puede brindar la misma información



La Protección Radiológica de los niños es una prioridad

Comprometerse a hacer un cambio en la práctica diaria

TC

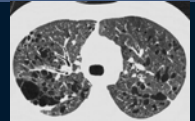
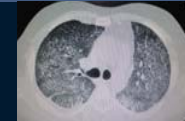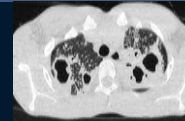
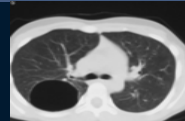
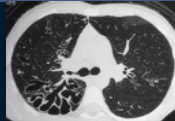
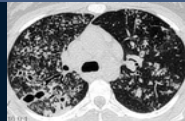
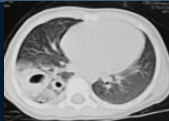
Utilizar
Protocolos

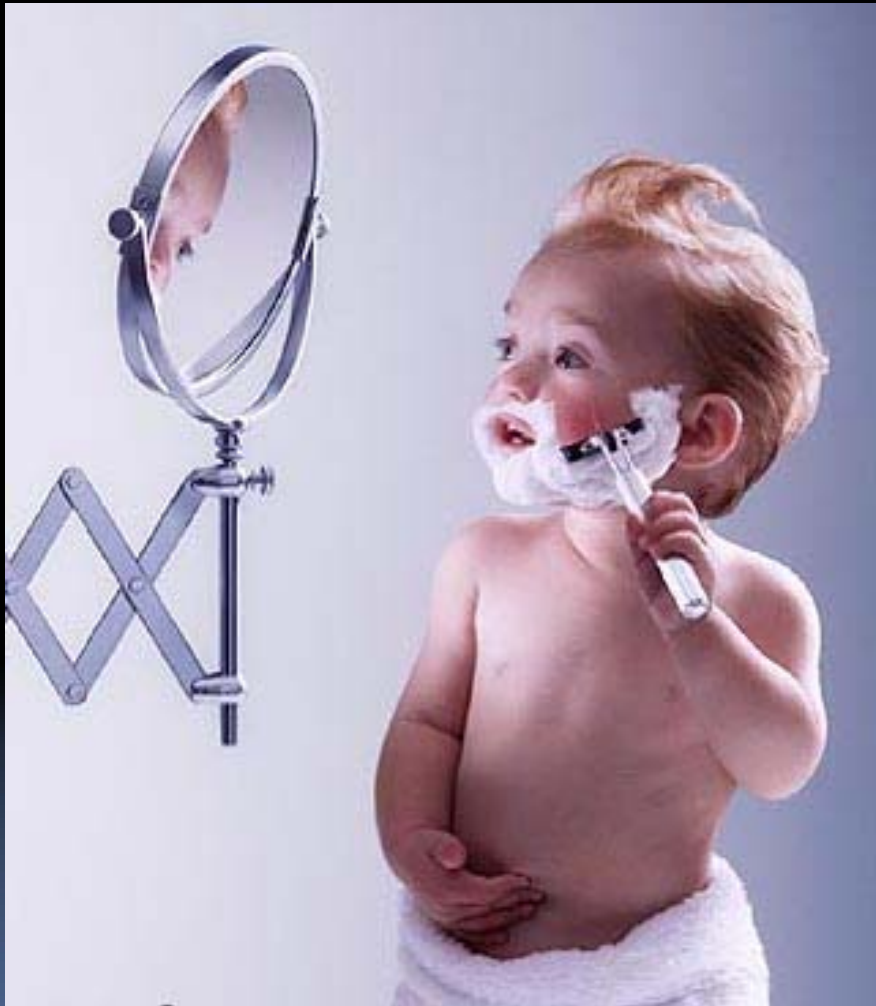Diseñar personalmente los
estudios tomográficos

- Disminuir las dosis
- Estudiar solo el área indicada

Baja dosis
(Pediátricos)

Participación activa del medico
radiólogo en consola





GRACIAS