



Futuro Reproductivo de Niñas y Adolescentes con Patología Oncológica



luiszuccardi@hotmail.com

Dr. Zuccardi, Luis
Dr. Bou-Khair, Martín

- **Sobrevida cáncer pediátrico**
(5 años diag.)

77%

(JNCI 2005)

- **Sobrevida cáncer mama ↓45 años**
(5 años diag.)

83%

(AM CASO 2003)

- 2010 ... **1 c/ 250-750**

sobrevida cáncer infantil



Sobrevida



Calidad de vida



INFERTILIDAD

Infertilidad

Menopausia prematura no quirúrgica
en pacientes tratadas con
quimioterapia y radioterapia

Corteza Ovárica

- **Nacimiento**

- **Pubertad**

- **Madurez**

reproductiva

- **37 años**

- **50 años**

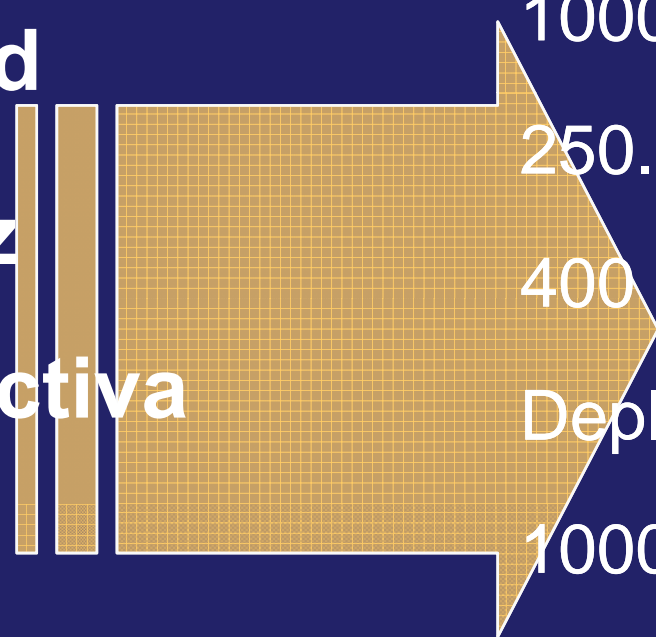
1000000 folículos

250.000 folículos

400 ovulaciones

Depleción acelerada

1000 folículos



Introducción

Los ovarios son muy sensibles a los tratamientos con citotóxicos

Quimioterapia
Radioterapia

Destrucción
folicular

Pérdida de la
función endócrina
y reproductiva

HASTA 30%


Criopreservación
de tejido ovárico

Alternativa para la recuperación de la función
endócrina y preservación de la fertilidad

Única opción disponible hasta el momento
para pacientes infanto juveniles

Daño Ovárico

- Droga dependiente
- Dosis dependiente
- Tiempo tratamiento
- Dosis radiación
- Fraccionamiento radiación
- Localización



EDAD

Cytotoxic agents according to the degree of gonadotoxicity

High risk

Cyclophosphamide
Busulfan
Melphalan
Chlorambucil
Dacarbazine
Procarbazine
Ifosfamide
Thiotepa
Nitrogen mustard

Intermediate risk

Doxorubicin
Cisplatin
Carboplatin

Low/no risk

Methotrexate
Bleomycin
5-Fluorouracil
Actinomycin-D
Mercaptopurine
Vincristine

La preservación de la fertilidad en el tratamiento oncológico

- No debe retrasar el mismo.
- No debe competir con él.
- No puede y no debe ser aplicado solo por biólogos y especialistas en medicina reproductiva.

Mujeres

Opciones
para
preservar
fertilidad

Quimioprotección → GnRH

Transposición de gónadas

Criopreservación de gametas

Criopreservación de gónadas

Criopreservación embriones

Vitrificación

Gonadotropin-releasing hormone agonist decreases chemotherapy-induced gonadotoxicity and premature ovarian failure in young female patients with Hodgkin lymphoma

Zeev Blumenfeld, M.D.,^a Irith Avivi, M.D.,^b Ari Eckman, M.D.,^a Ron Epelbaum, M.D.,^c
Jacob M. Rowe, M.D.,^b and Eldad J. Dann, M.D.^b

^a Division of Reproductive Endocrinology, Department of Obstetrics and Gynecology, ^b Department Hematology and Bone Marrow Transplantation, and ^c Department of Oncology, Rambam Health Care Campus, Rappaport Faculty of Medicine, Technion-Israel Institute of Technology, Haifa, Israel

Análogos GnRH

- ↓ FSH – Folículos preantrales.
- ↓ Perfusión útero-ovárica.
- Receptores ováricos del GnRH (?) (↓ apoptosis)
- ↑ Molécula antiapoptótica (esfingosina 1 fosfato)
- Protege stem cells (?)

SPECIAL ARTICLE

Consensus Statement on the Use of Gonadotropin-Releasing Hormone Analogs in Children

Jean-Claude Carel, MD, PhD^a, Erica A. Eugster, MD^b, Alan Rogol, MD, PhD^{b,c}, Lucia Ghizzoni, MD^d, Mark R. Palmert, MD, PhD^{e,f}, , on behalf of the members of the ESPE-LWPES GnRH Analogs Consensus Conference Group

^aDepartment of Pediatric Endocrinology and Diabetes, INSERM U690, and Centre de Référence des Maladies Endocriniennes de la Croissance, Robert Debré Hospital and University Paris 7 Denis Diderot, Paris, France; ^bSection of Pediatric Endocrinology, Department of Pediatrics, Riley Hospital for Children, Indiana University, Indianapolis, Indiana; ^cDivision of Endocrinology, Department of Pediatrics, University of Virginia, Charlottesville, Virginia; ^dCentro per gli Stati Disendocrini e Dismetabolici, Dipartimento dell'Età Evolutiva, Università Degli Studi di Parma, Parma, Italy; ^eDivision of Endocrinology, Hospital for Sick Children, Toronto, Ontario, Canada; ^fDepartment of Pediatrics, University of Toronto, Toronto, Ontario, Canada

Financial Disclosure: Dr Carel has received grant funding from Ipsen and Takeda and received lecture fees from Ferring; Dr Eugster participates in clinical trials sponsored by Indevus and is a member of an advisory board for Indevus; Dr Rogol has been a consultant to Solvay, Teva, Tercica, Insmmed, and Genentech and has equity in Insmmed; and Dr Ghizzoni has received lecture fees from Ferring. Dr Palmert has indicated he has no financial relationships relevant to this article to disclose.

USE OF GnRHAs FOR CONDITIONS OTHER THAN CPP

Gonadal Protection for Children Undergoing Chemotherapy

Infertility represents one of the main long-term consequences of chemotherapy. Studies that evaluated the effects of ovarian suppression by GnRHAs during chemotherapy in adult and adolescent patients have yielded inconsistent results.^{102–104} Prospective, randomized trials in adult women are ongoing (see NCT00196846, NCT0090844, NCT00380406, NCT00068601 at <http://clinicaltrials.gov/>).

Conclusions: Routine use of GnRHAs for gonadal protection in children undergoing chemotherapy cannot be suggested (CIII).

Criopreservación Vitrificación

Ovario

biopsia

corteza

ovario
íntegro

Óvulos

maduros

inmaduros

**Esperma-
tozoides**

semen

Testículos

biopsia

Preservación de fertilidad

Ovocitos	Corteza Ovárica
<p>Ventajas</p> <ul style="list-style-type: none">✓ Resultados demostrados✓ Éxito similar a ovocitos frescos✓ Técnica probada	<p>Ventajas</p> <ul style="list-style-type: none">✓ Ciclos no limitados✓ Función hormonal a futuro
<p>Desventajas</p> <ul style="list-style-type: none">✓ Menor disponibilidad de material✓ Puede retrasar el tratamiento de la enfermedad✓ Precisa estimulación ovárica✓ Edad	<p>Desventajas</p> <ul style="list-style-type: none">✓ Limitado número de éxitos✓ ¿Transmisión de células residuales?

Posibles indicaciones de vitrificación ovárica

1. Oncológicas.

- **Hematológicas** (leucemia, Hodking, linfomas, etc)
- **T. Sólidos** (nefroblastomas, rhabdomyosarcoma, meduloblastoma, T. Ewing, intestino, S. Nervioso, T. ginecológicos-cuello, vagina, vulva, etc)

2. Ooforectomía bilateral.

- Tumores borderline, endometriosis, disgerminomas, quistes recurrentes, torsiones a repetición.

3. Enf. sistémicas. Tratamiento con alquilantes.

- Enf. autoinmunes, histiocitosis X, S. nefrótico, granuloma eosinófilo, etc.

4. Mosaicismo de Síndrome de Turner.

5. Causas de menopausia familiar.

Edad

Mujer

Hombre

Prepuber

Vitri ovario
Vitri ovocito ?

Vitri testículo

Pubertad
a 37 años

Vitri ovocito
Vitri ovario
Vitri embrión

Vitri semen

Mayor 37 años

Vitri embrión
Ovodonación

Vitri semen

At what age can human oocytes be obtained?

Ariel Revel, M.D.,^a Shoshana Revel-Vilk, M.D.,^b Einat Aizenman, Ph.D.,^a Anat Porat-Katz, M.Sc.,^a Anat Safran, Ph.D.,^a Assaf Ben-meir, M.D.,^a Michael Weintraub, M.D.,^b Michael Shapira, M.D.,^c Hanna Achache, M.Sc.,^a and Neri Laufer, M.D.^a

^a Department of Obstetrics and Gynecology, ^b Department of Pediatric Hemato-Oncology, and ^c Department of Bone Marrow Transplantation, Hadassah Hebrew University Medical Center, Jerusalem, Israel

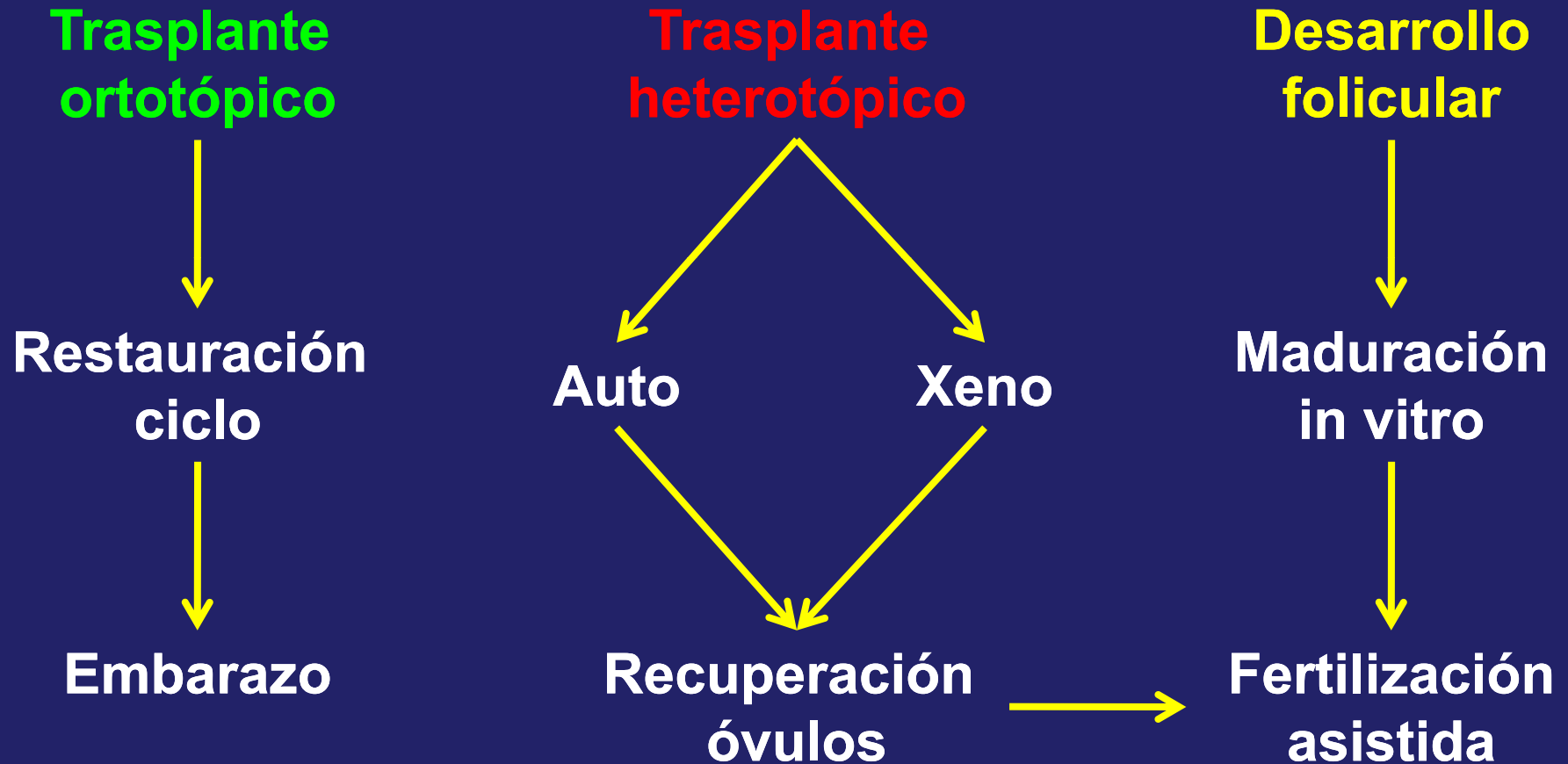
Clinical characteristics and follow-up of patients.

Age at treatment (y)	Diagnosis	Additional operative procedure	Number of retrieved oocytes	Number of frozen oocytes	Ovarian ampules frozen	Follow-up	Menstruation before/after
5	Wilms tumor		7	1	9	Alive, on therapy	No/no
8	Ewing sarcoma	TIVAS	8	2	8	Alive after relapse	No/no
10	Osteosarcoma	TIVAS	17	8	11	Alive, on therapy	No/no
13	Hodgkin's disease		2	2	10	Alive and well	No/yes
13	Ewing sarcoma	BM biopsy	9	5	12	Died of AA	
14	Ewing sarcoma	BM biopsy	16	6	12	Alive after relapse	Yes/no
15	AML		5	—	9	Alive and well	Yes/no
15	Osteosarcoma		18	2	12	Alive and well	Yes/yes
16	Thalassemia		4	2	12	Alive and well	Yes/no
16	Hodgkin's disease		9	4	11	Alive and well	Yes/yes
16	Ovarian GC tumor		0	—	6	Alive and well	Yes/yes
16	Ewing sarcoma	BM biopsy	1	1	12	Died of disease	
17	NHL		10	—	14	Alive, on therapy	Yes/yes
18	Hodgkin's disease		10	—	12	Alive, on therapy	Yes/yes
19	Ewing sarcoma	T&BMb	37	37	12	Alive and well	Yes/no
20	Hodgkin's disease		9	3	14	Alive, on therapy	Yes/yes
20	Thalassemia		5	3	16	Died of GVHD	
20	NHL		0	—	15	Died of disease	
20	Hodgkin's disease		12	5	17	Alive, on therapy	Yes/yes

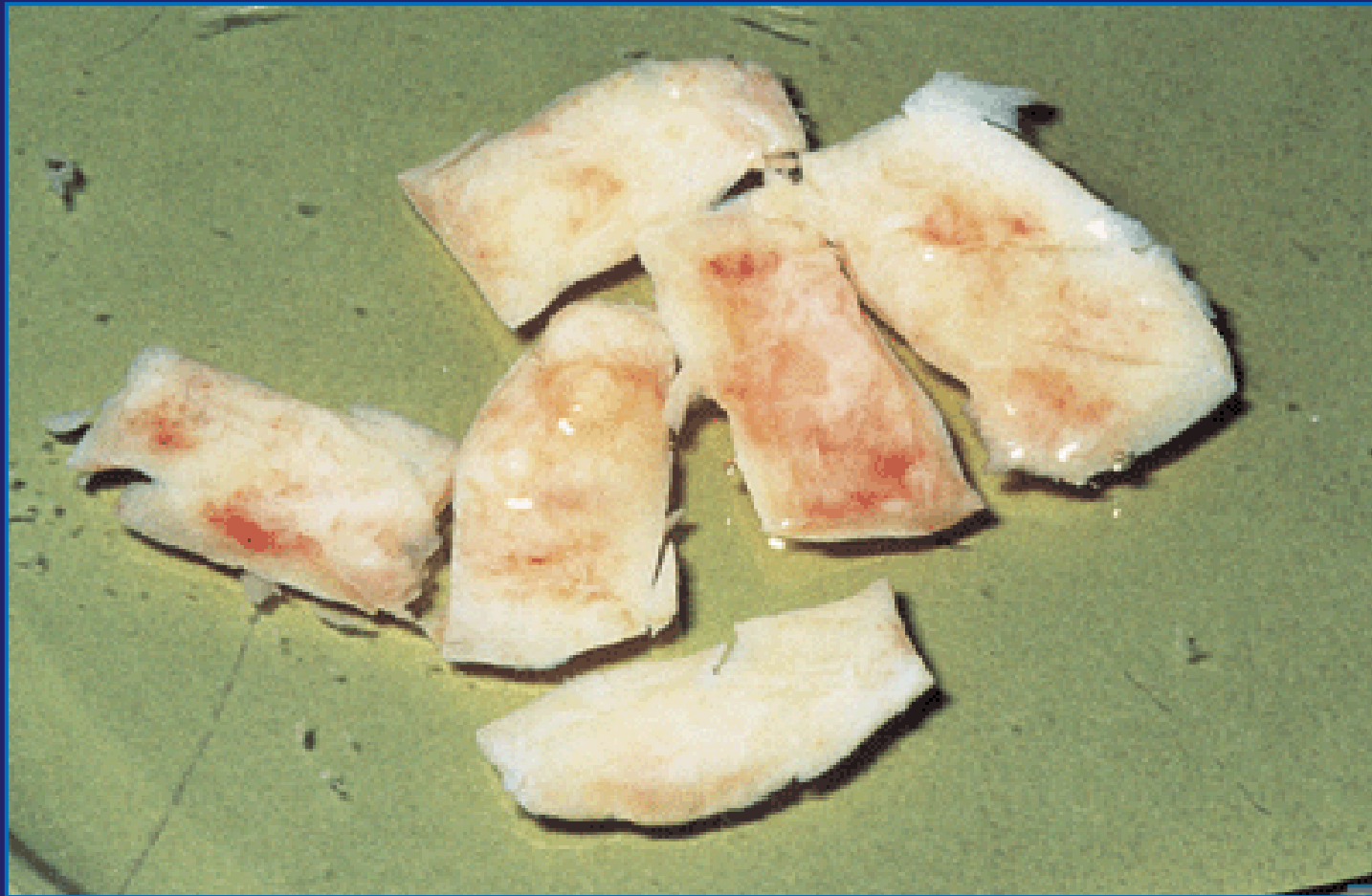
Note: AA = aplastic anemia; AML= acute myelocytic leukemia; BM = bone marrow, GC = germ cell; GVHD = graft versus host disease; NHL= non Hodgkin's lymphoma; TIVAS= totally implantable venous access system; T&BMb = TIVAS and BM biopsy.

Revel. Oocyte IVF and cryopreservation in girls. Fertil Steril 2008.

Banco de tejido ovárico



Biopsias de corteza ovárica previo a la criopreservación



1mm² de ovario de pte de 30 años



35 folículos primordiales

6 tomas de biopsia de 5mm: 117mm²



3500 folículos primordiales

Predicción de reserva ovárica

- Hormona antimulleriana.
- FSH.
- Inhibina B.
- Estrógenos.
- Ecografía (recuento folicular)
- Estudio de reserva germinal ovárica

Vitrificación en etapa infanto juvenil

- **Biopsias múltiples ovario derecho**

(20 pacientes)

- **Edad:** 11 meses a 18 años
- **Diagnóstico:**
 - Síndrome mielodisplásico
 - Sarcoma de partes blandas
 - Hodgkin
 - Tumor borderline de ovario
 - Sarcoma botrioides

Primer estudio en pacientes púberes con procesos cancerígenos extragonadales

Distribución folicular heterogénea

*Primer Premio "Dr. Pedro R. Figueroa Casas." ALBAMONTE MI; ALBAMONTE MS; BOU-KHAIR RM;
ZUCCARDI L; MEILERMAN A; VITULLO AD. Hospital de Niños "Dr Ricardo Gutiérrez y Universidad
Maimónides*



Primer estudio en pacientes púberes con procesos cancerígenos extragonadales

Se compara el patrón de expresión de los genes involucrados en la apoptosis intrínseca que es diferencial cuando se lo compara con estudios previos de pacientes sin procesos cancerígenos.

Primer Premio "Dr. Pedro R. Figueroa Casas." ALBAMONTE MI; ALBAMONTE MS; BOU-KHAIR RM; ZUCCARDI L; MEILERMAN A; VITULLO AD. Hospital de Niños "Dr Ricardo Gutiérrez y Universidad Maimónides



Primer estudio en pacientes púberes con procesos cancerígenos extragonadales

Se observó un claro incremento en la expresión de genes con acción anti-apoptótica como *BCL2* y *MCL-1L*.

Primer Premio "Dr. Pedro R. Figueroa Casas." ALBAMONTE MI; ALBAMONTE MS; BOU-KHAIR RM; ZUCCARDI L; MEILERMAN A; VITULLO AD. Hospital de Niños "Dr Ricardo Gutiérrez y Universidad Maimónides



Pérdida masa folicular

Congelamiento

Descongelamiento



Isquemia
post implante

Riesgo transmisión células residuales

- Tipo de enfermedad
- Actividad
- Estado
- N° celular a transferir

Diagnóstico células residuales

- PCR
- Citometría flujo
- FISH
- Est. citogenético
- **Maduración in vitro de ovocitos**

**Bajo riesgo
transmisión**



**Tumor Wilms
Sarcoma Ewing
Sarcoma osteogénico
Linfomas
Rhabdomiosarcoma**



< 0.2%

**Alto riesgo
transmisión**



**Leucemia
Neuroblastoma**

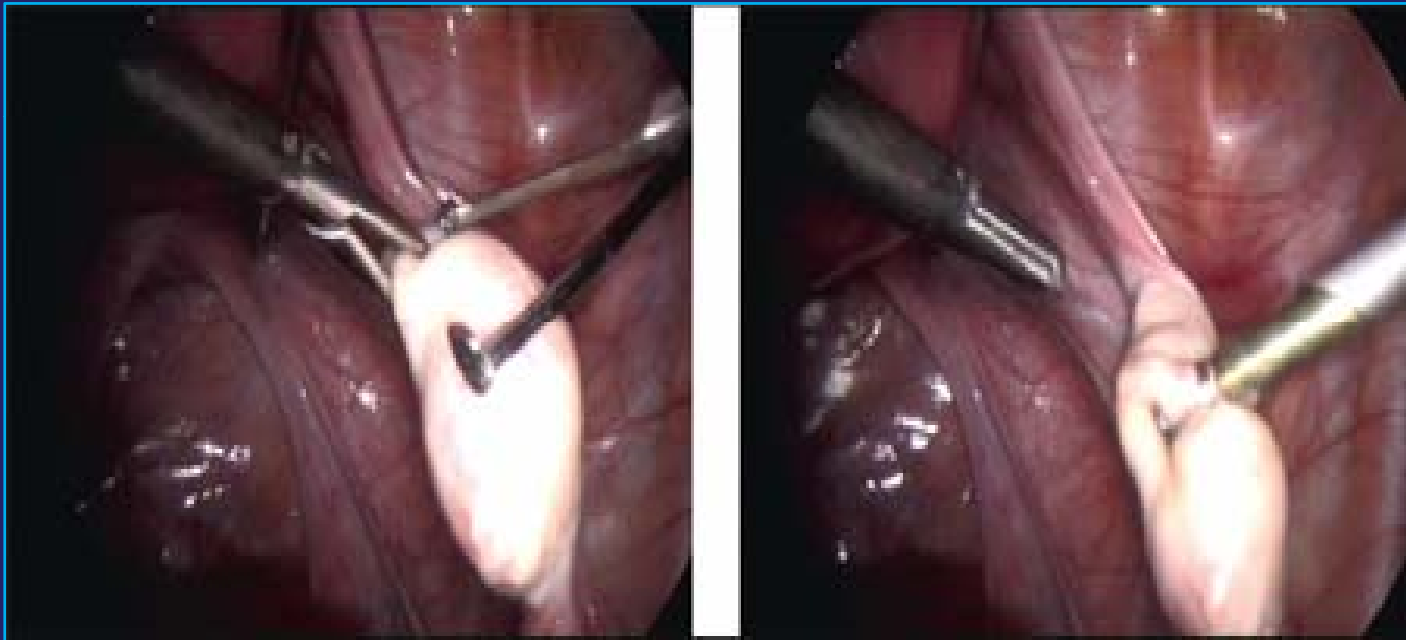


> 11%

Obtención del tejido

- Por vía laparoscópica y anestesia general.
- Se utilizan tijeras, no electro bisturí.
- Pequeñas biopsias de la superficie ovárica.
- Disección de tiras de la cortical.
- Casquetes de cortical.
- Ooforectomía y disección de la corteza.

Pequeñas biopsias de la superficie ovárica



Consentimiento informado

- El objetivo de la práctica es mantener mis ovocitos, para que luego de un reimplante, de forma espontánea o con técnicas de reproducción asistida, se consiga un eventual embarazo.
- La experiencia en humanos son puntuales, pero ya existen embarazos a término con recién nacidos sanos.
- El implante de tejido ovárico puede resultar fallido.
- **El tejido solo se utilizará en mi persona.**
- Solo se analiza microscópicamente un fragmento del tejido que no se conserva.

Transporte del tejido

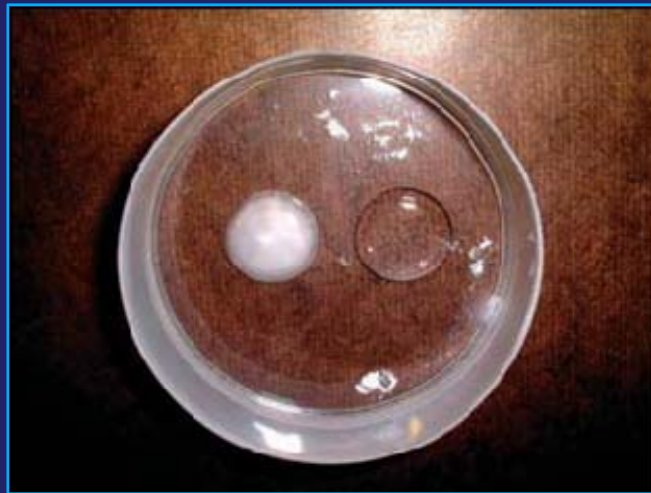- El tejido preparado se deposita en un recipiente plástico estéril, apirógeno y hermético
- Medio de cultivo en volumen suficiente.
- Debidamente rotulado, con la hora de la extracción.
- Se mantiene en condiciones de leve hipotermia (entre 2° y 8° C)
- La criopreservación debe realizarse dentro de las 6 horas de obtenida la muestra.

Screening previo a la criopreservación

- En la paciente:
 - Serología HIV, hepatitis B y C
- En el tejido:
 - Estudio anatomopatológico
 - Cuantificación en peso o volumen
 - Microbiología: cultivo del medio de cultivo (gramnegativos y endotoxinas)
- El biólogo informara al médico de cabecera cualquier anomalía y el médico de cabecera decidirá la criopreservación.

Proceso de criopreservación

- **Vitrificación:** se basa en la adición de agentes crioprotectores que al llevarlos rápidamente a temperaturas muy bajas aumenta su densidad sin la formación de hielo.



- **Almacenamiento:** el período de almacenamiento se considera indefinido y se mantiene a -120°C .

Distribución previa al reimplante

- A pedido por escrito del médico responsable de la paciente.
- El responsable del banco entrega un informe con los resultados del control de calidad.
- El responsable de la utilización clínica es del centro implantador.
- La paciente firma un nuevo consentimiento.

Función hormonal

Luego del implante total de corteza ovárica se mantiene entre 18 y 24 meses.

Función hormonal

Se describe función hormonal mayor
a 36 meses

Kim, Fertll Steril (2009)

Laufer, J Pediatr Adolesc Gynecol (2010)

Reimplante del tejido ovárico

- Problemas
- Estrategias

Ortotópico.

Heterotópico peritoneal y extraperitoneal.

Reimplante del tejido ovárico

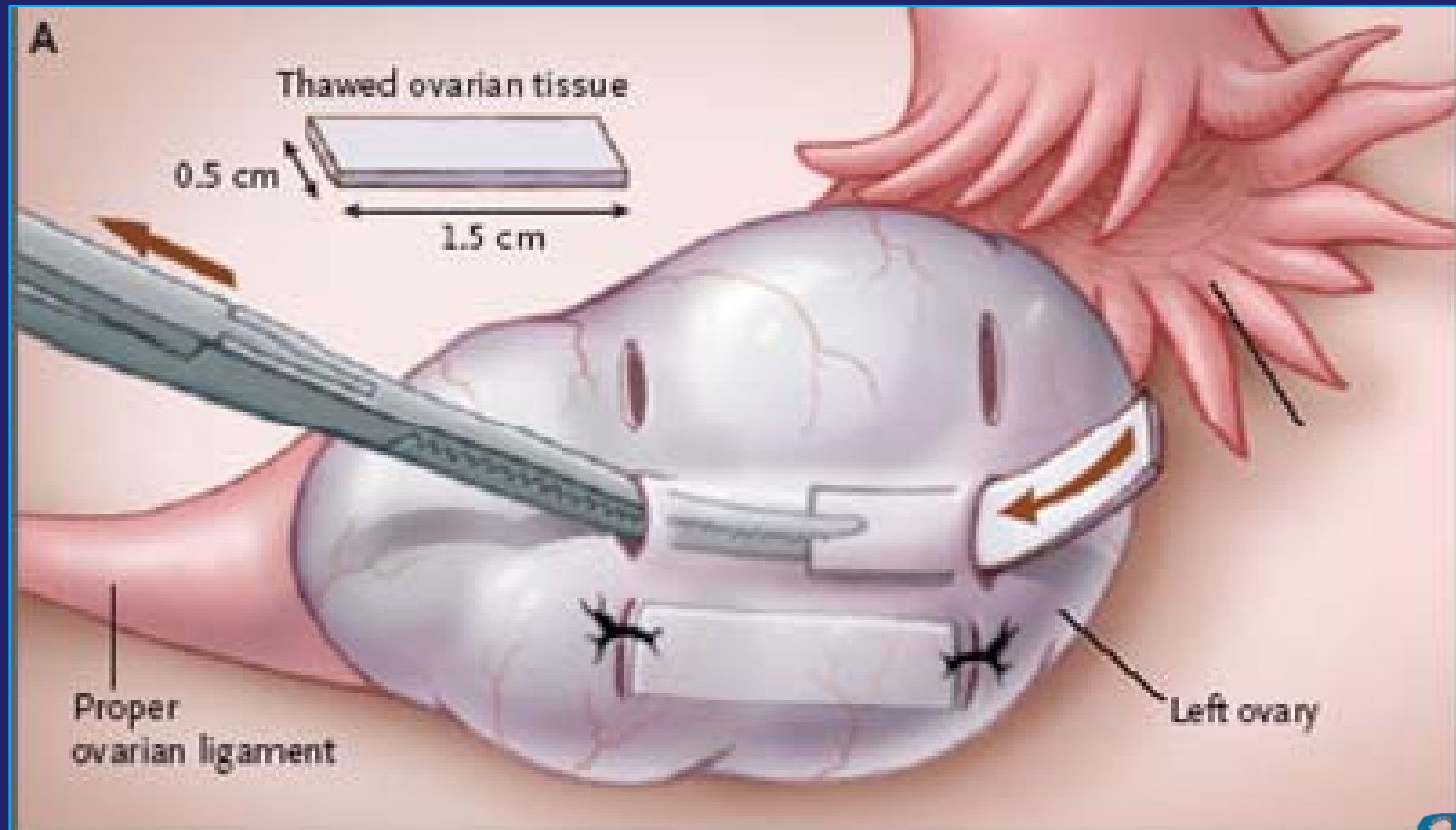
- Desaconseja trasplante heterotópico para restaurar fertilidad

 Temperatura

 Presión

 Desarrollo Folicular

Implante ortotópico

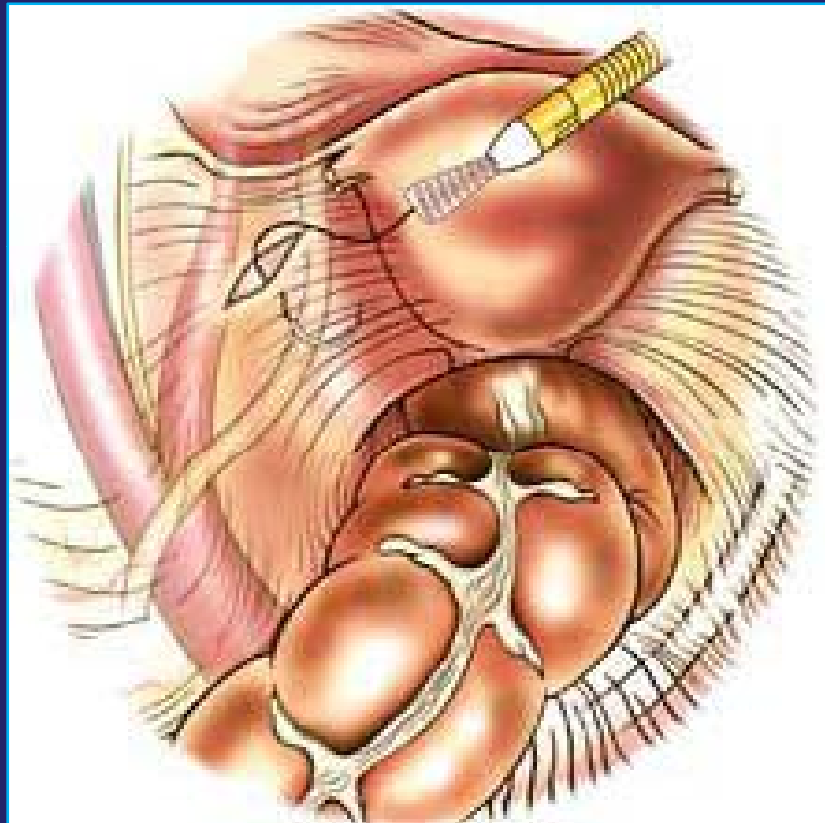


2001	Radford	Laparoscopia y sutura de tira contralateral	-
2004	Tryde Schmidt	Laparotomía: 6 fragmentos bajo cortical ovárica	-
2005	Meirow	Laparotomía: 3 tiras de cortical insertadas bajo cortical e inyección de pequeños fragmentos en suspensión	Nacido vivo
2006	Demeestere	2 laparoscopias , 3 fragmentos en ovario contra lateral	aborto
2006	Rosendahl	Laparoscopia y mini-laparotomía con inserción de 4 frag. en Ovario contra lateral	-
2007	Demeestere	2 laparoscopias: 2 fragmentos suturados en ovario residual	Nacido vivo
2008	Callejo	Mini-laparotomía: 2 fragmentos suturados en ovario residual mas múltiples de medular	cigoto
2008	Silber	Mini laparotomía: tejido ovárico donado por hermana gemela	Nacido vivo
2009	Crespo	Ovario contralateral , 19 ovocitos ICSI +Vitrificación	Gemelar Nacido vivo

Transplante heterotópico

- Axila
- Pared abdominal
- Antebrazo
- Pared ant útero
- Lig. Uterosacros
- Cara post ligamento anchos

Trasplante heterotópico peritoneal



Implante heterotópico peritoneal

2000	Oktay	Laparoscopia: 8 fragmentos en 2 bolsillos peritoneales pélvicos	-
2001	Radford	Laparoscopia ,sutura en peritoneo homolateral	-
2004	Donnez	Colocación de fragmentos peritoneo yuxta-fimbrial sin sutura, en 3 laparoscopias	Nacido Vivo
2006	Demeestere	2 laparoscopias : 9 fragmentos en bolsillo peritoneal	-
2006	Rosendahl	Laparoscopia mas laparotomía con inserción de 4 fragmentos en bolsillo peritoneal	-
2008	Callejo	Mini laparotomía: 2 fragmentos en hoja posterior del Lig. Ancho y fragmentos de medular	-

Ovocitos fecundados de implantes heterotópicos extraperitoneal

2004	Okay	15 fragmentos en pared abdominal, subcutáneo , hipogastrio	2 embriones
2006	Callejo	Mini laparotomía: 2 fragmentos , pared abdominal , subcutáneo mas frag. De medular	-
2006	Demeestere	Laparoscopia: 6 fragmentos subcutáneos en incisión de trocar izquierdo	-
2006	Rosendahl	Mini laparotomía: 2 fragmentos subaponeuróticos	Embarazo bioquímico
2007	Demeestere	Laparoscopia: 2 fragmentos subcutáneos , trocar izquierdo	
2008	Callejo	Mini laparotomía 2 fragmentos de 20.10.1 mm +múltiples de medular	

Conclusiones

- ✓ La **vitricación** ovárica es una técnica promisoriosa.
- ✓ No deben crearse falsas expectativas.
- ✓ Se debe respetar sus indicaciones.
- ✓ Continúa siendo un método experimental.
- ✓ En pacientes oncológicas es una alternativa real.
- ✓ La combinación de técnicas de preservación podría mejorar los resultados a futuro (vitricación + análogos GnRH)

Conclusiones

- ✓ Se ha conseguido fecundar ovocitos provenientes de tejido ovárico descongelado.
- ✓ Se han logrado recién nacidos sanos.
- ✓ El número de casos aún no permite establecer si es mejor el implante ortotópico o heterotópico.
- ✓ La conducta expectante a la espera de más datos estadísticos es una opción.
- ✓ El ciclo natural modificado más ICSI es la pauta más utilizada.



ESPERANZA DE VIDA

Muchas gracias por su atención

PF
PRESERVAR
Fertilidad

luiszuccardi@hotmail.com

ESPERANZA DE VIDA

Muchas gracias por su atención



PF
PRESERVAR
Fertilidad

luiszuccardi@hotmail.com