
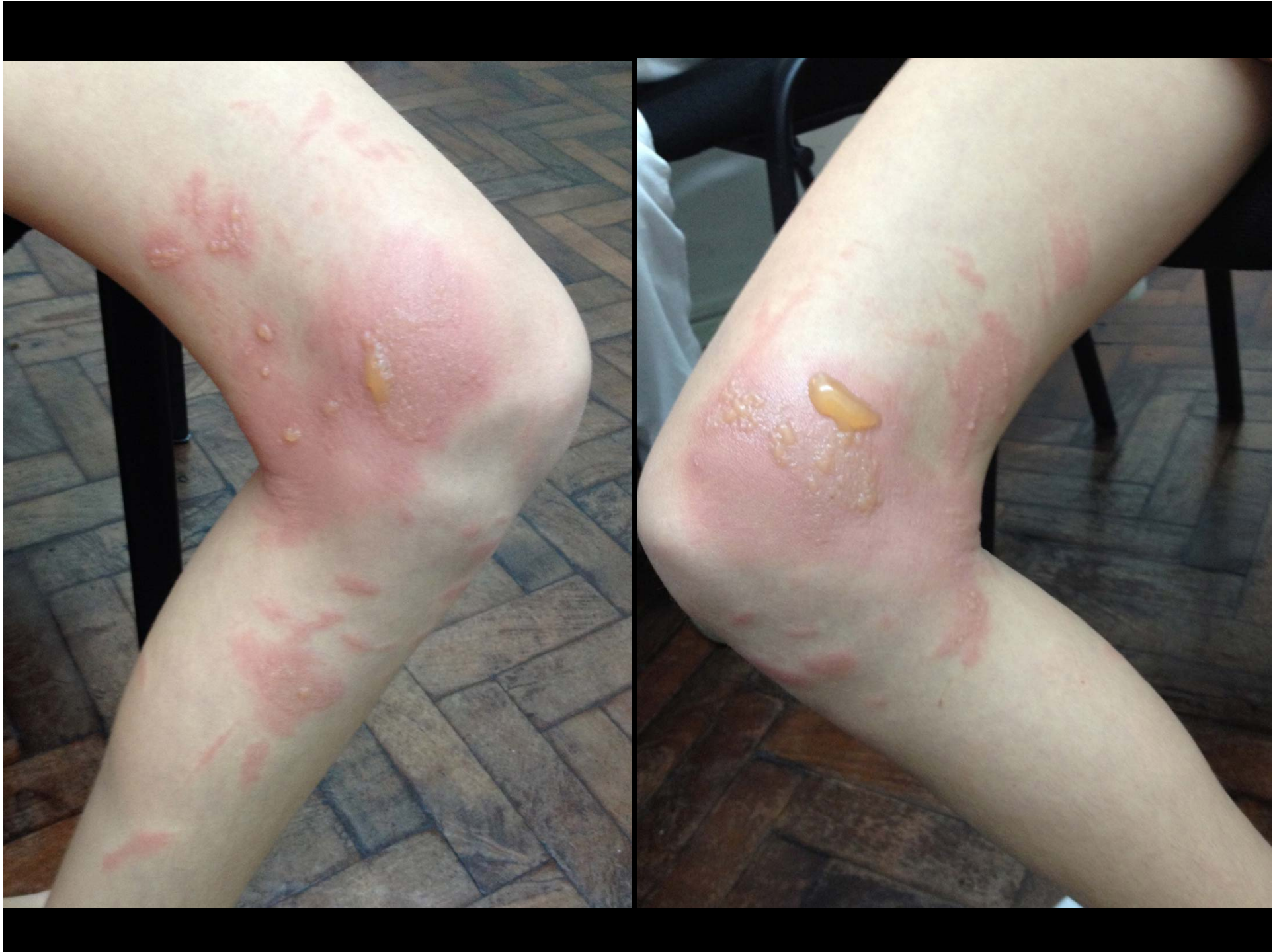
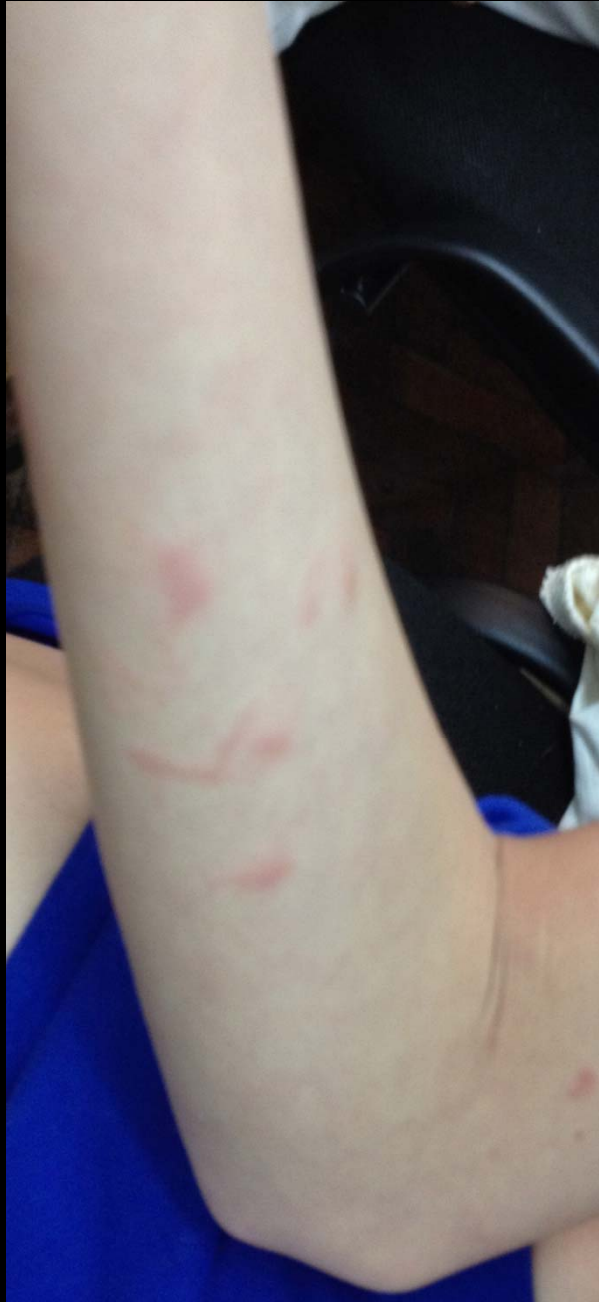
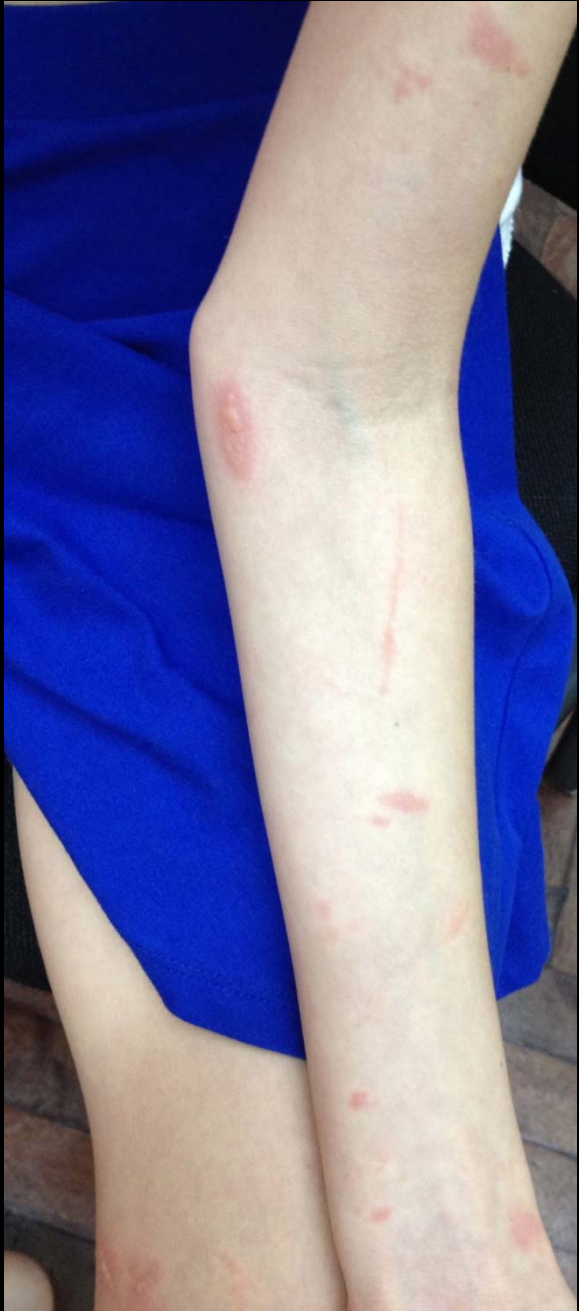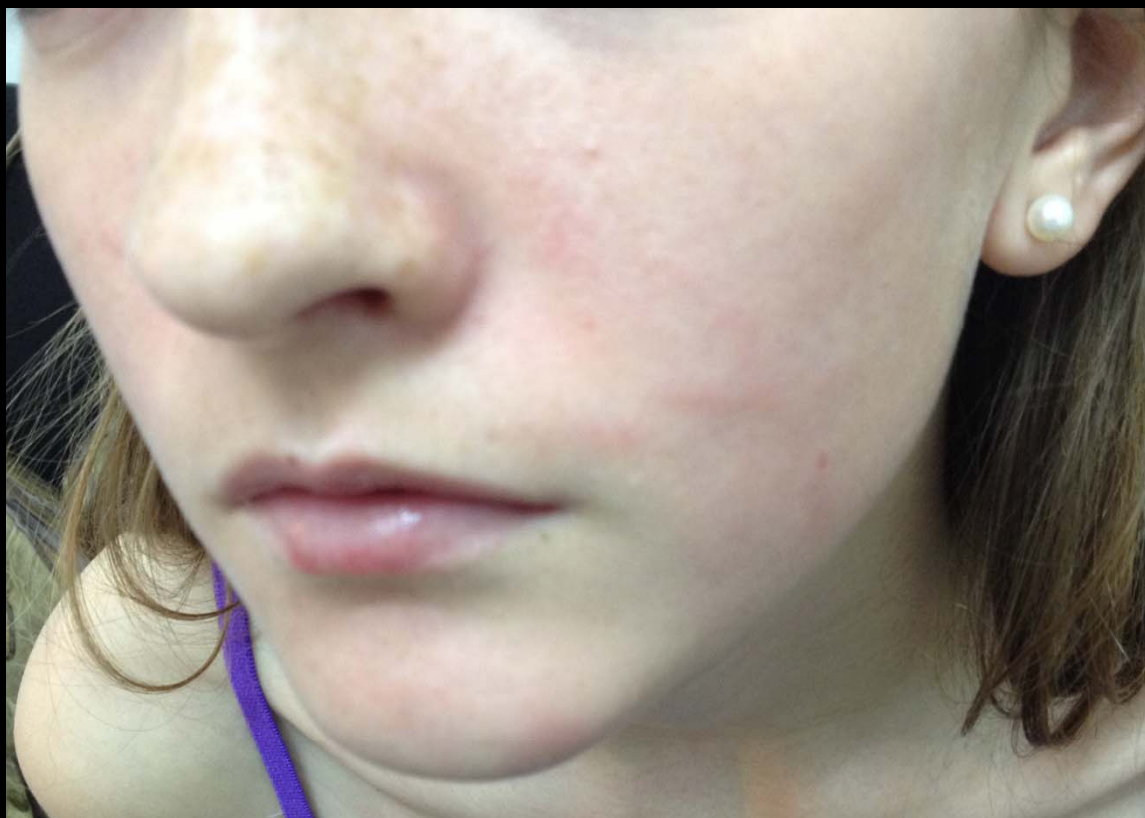FITOFOTODERMATITIS

Dra. Ana Carbajosa
Hospital Italiano de Buenos Aires

- 
- Sexo femenino
 - 10 años
 - Placas eritematosas, edematosas, ampollas en miembros y cara
 - Dolorosas
 - 3 dias de evolución







- Antecedente de exposición solar y contacto con plantas

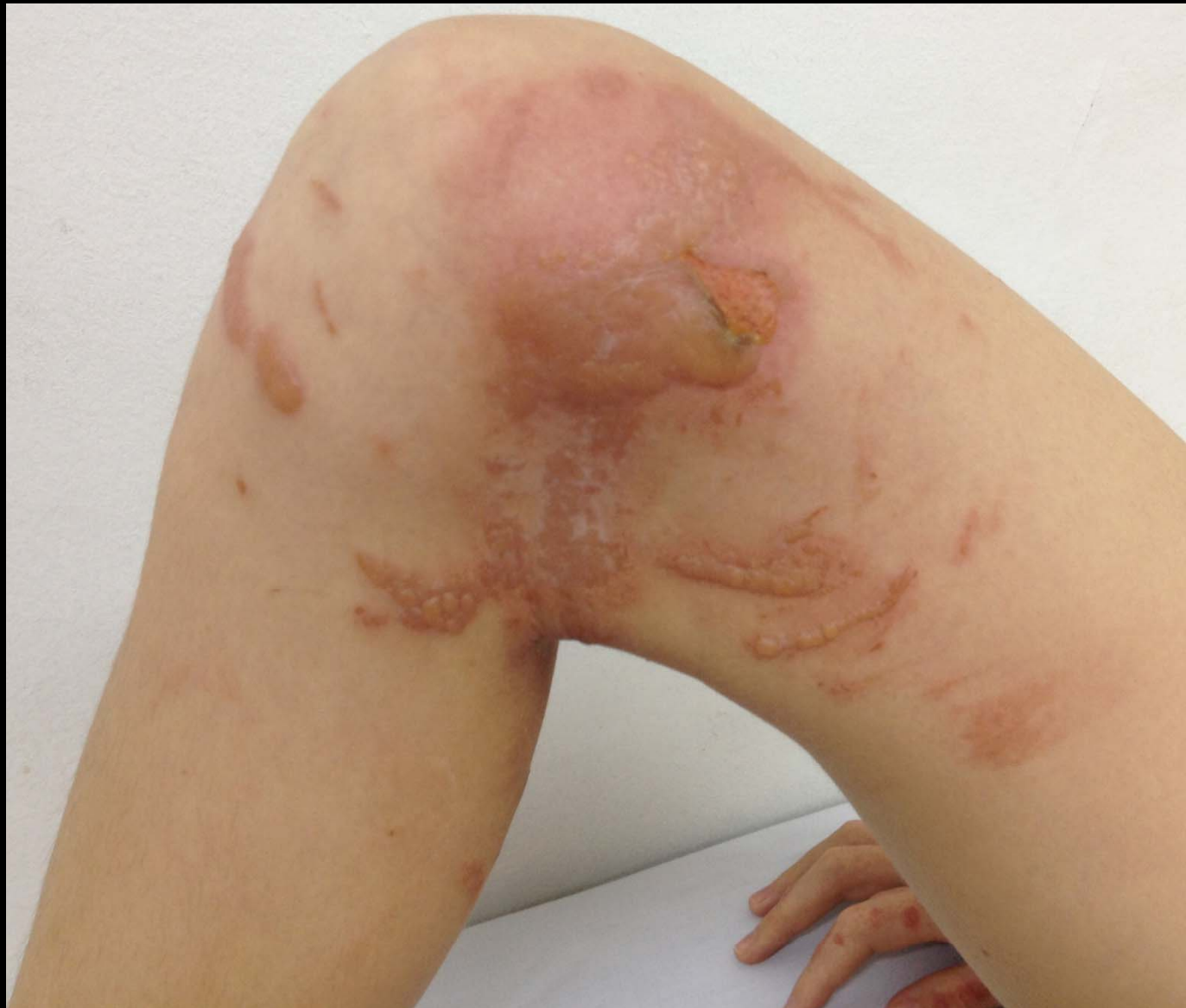

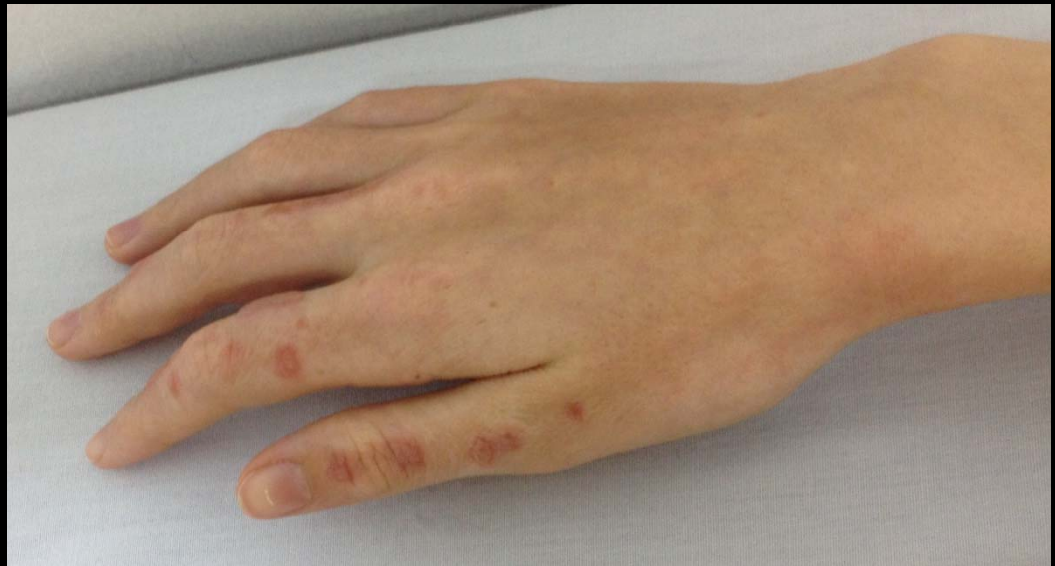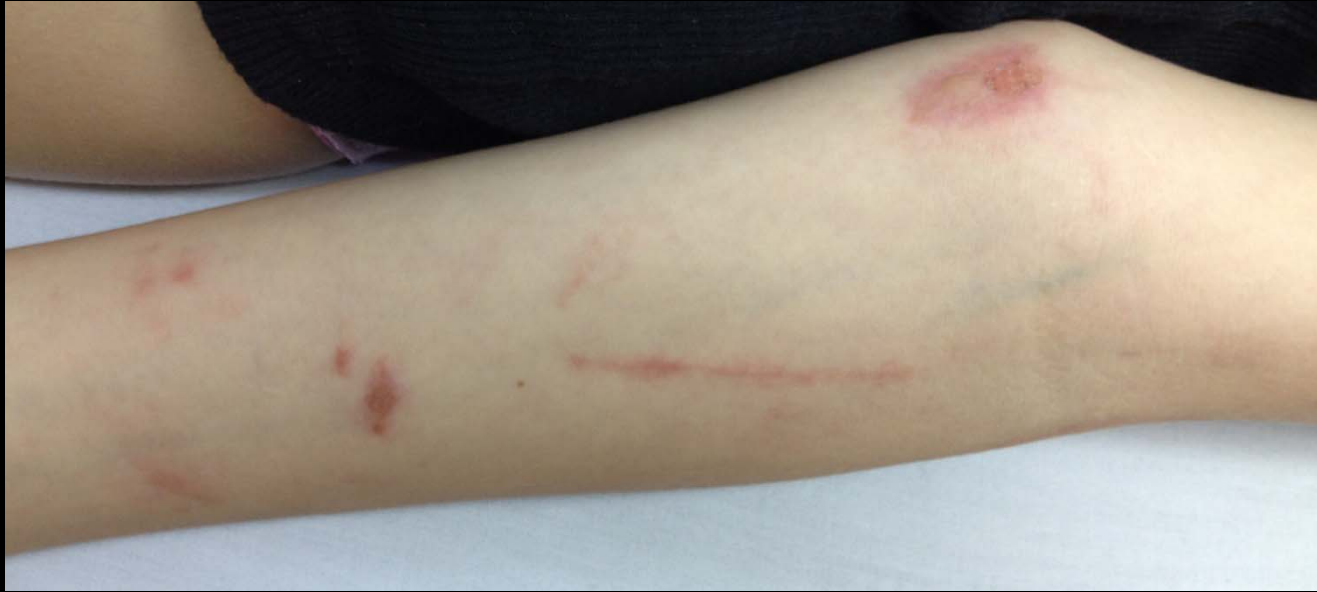Fitofotodermatosis

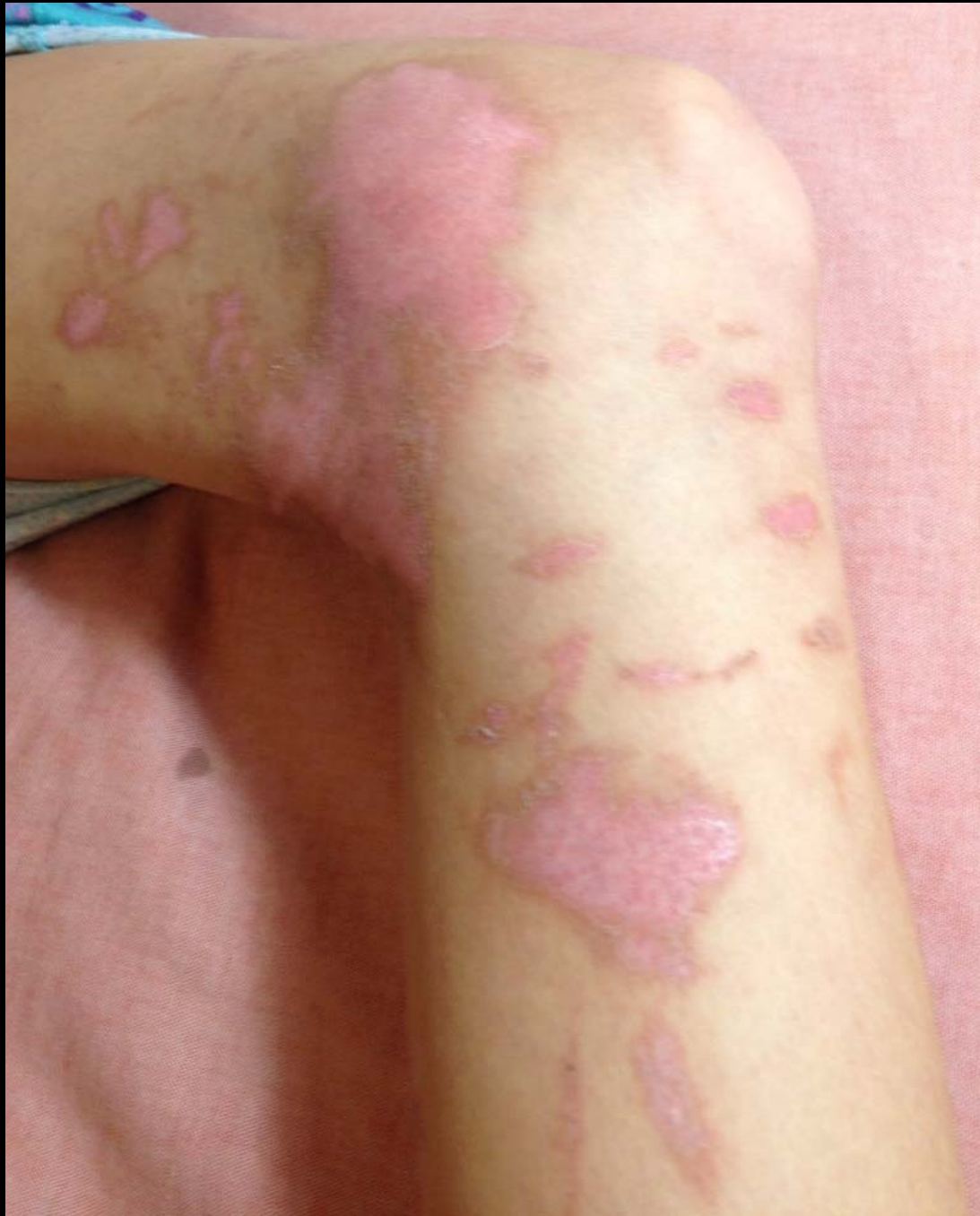

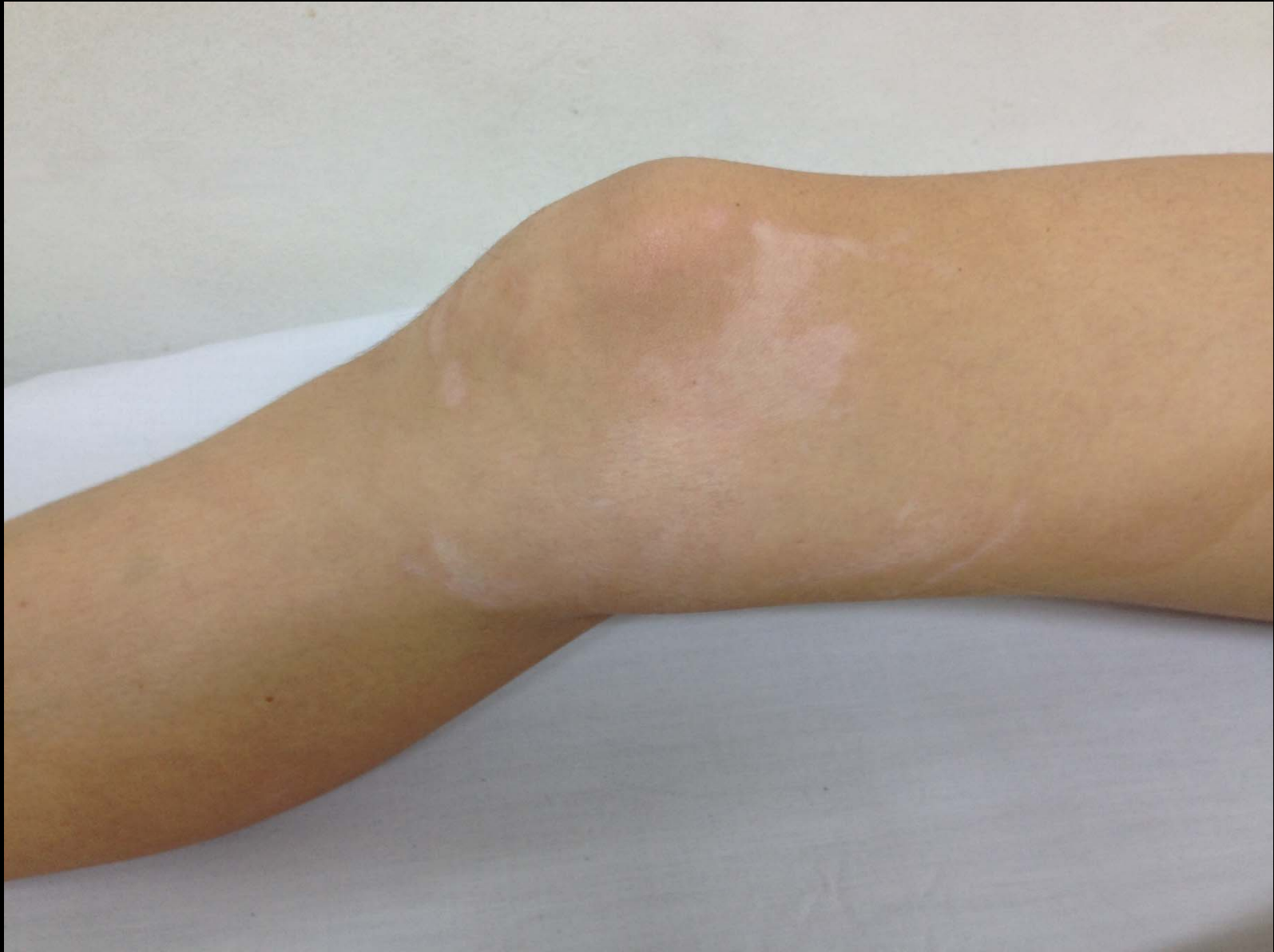Tratamiento:

- Corticoides tópicos y antihistamínicos:
regular evolución
- Corticoides orales









Reacciones de Fotosensibilidad

✓ Fotoalergia

Pacientes sensibilizados

Inmunológicas

Menos comunes

✓ Fototoxicidad

Cualquier individuo

Fotosensibilizador cutáneo suficiente

Exposición a radiación suficiente

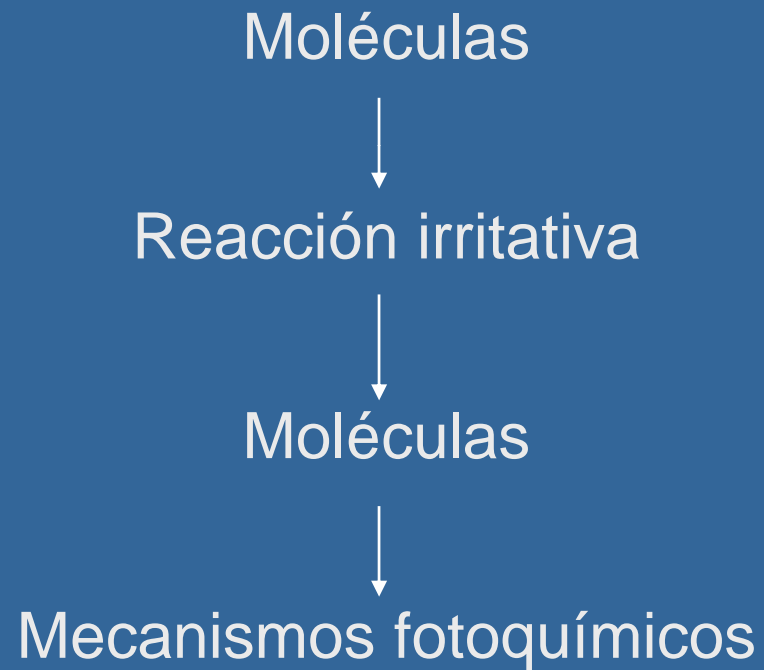
Fitofotodermatosis

(Enfermedad de la lima, dermatitis berloque)

- ✓ Reacción de **fototoxicidad** tópica mas frecuente en niños
- ✓ Areas de piel expuestas a luz
- ✓ Dentro de las 24 hs de la exposición
- ✓ Eritema, edema, ampollas, distribución lineal
- ✓ Pigmentación residual
- ✓ Plantas que contienen psoralenos (fotosensibilizadores)

Fitofotodermatosis

Fotosensibilizadores:



Fitofotodermatosis

Umbelliferae
Zanahoria salvaje, cicuta



Rutaceae
Bergamota, lima,
limón, ruda



Moraceae
Ficus



Fitofotodermatosis

- ✓ Evitar plantas de jardín potencialmente fototóxicas en áreas de juegos o cerca de piscinas
- ✓ Instruir a los niños para reconocer plantas fototóxicas
- ✓ Uso de protección solar previene fitofotodermatitis

Gracias por su atención

