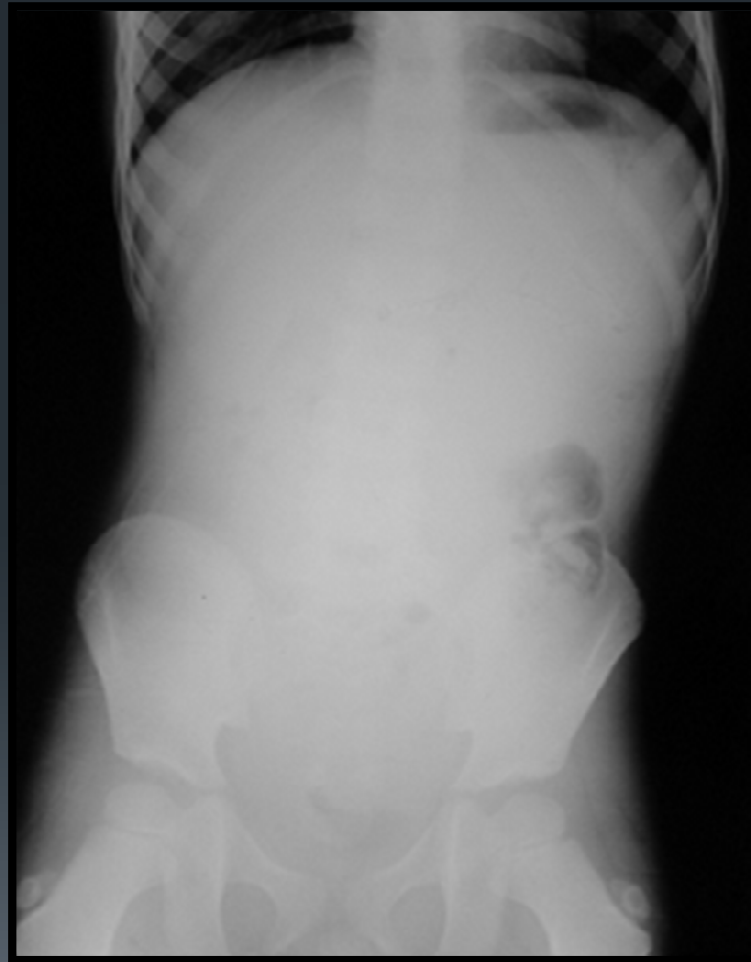


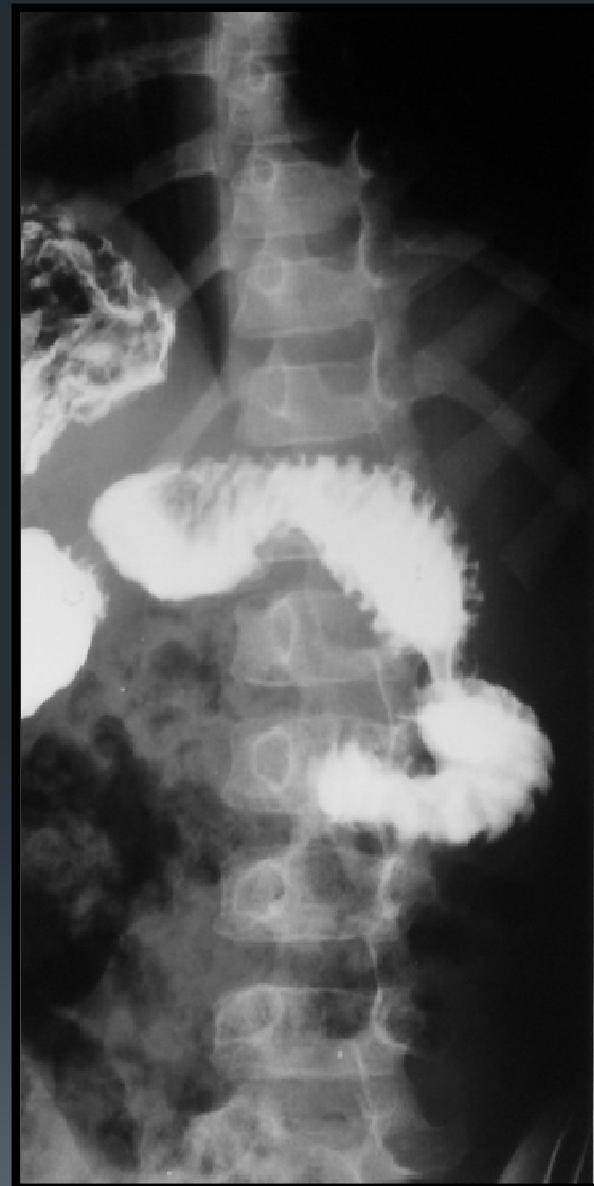
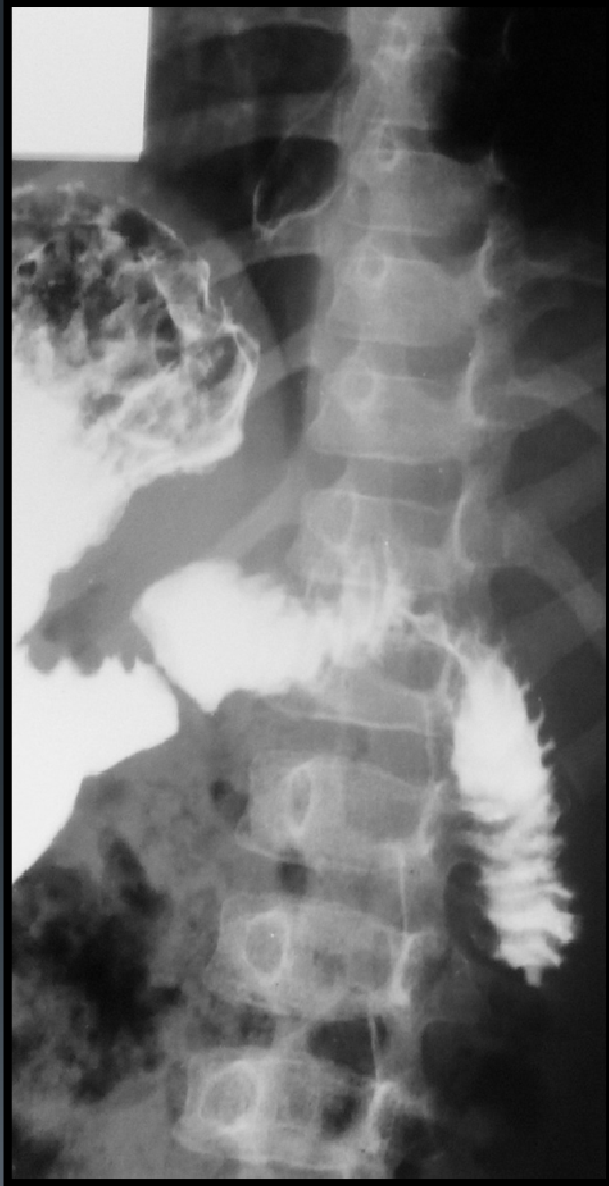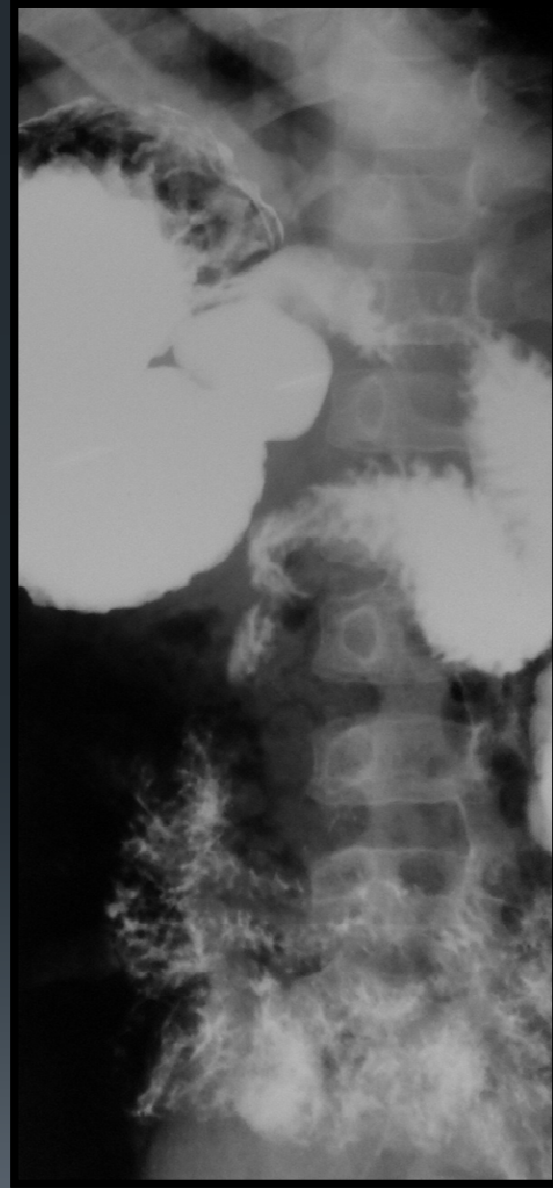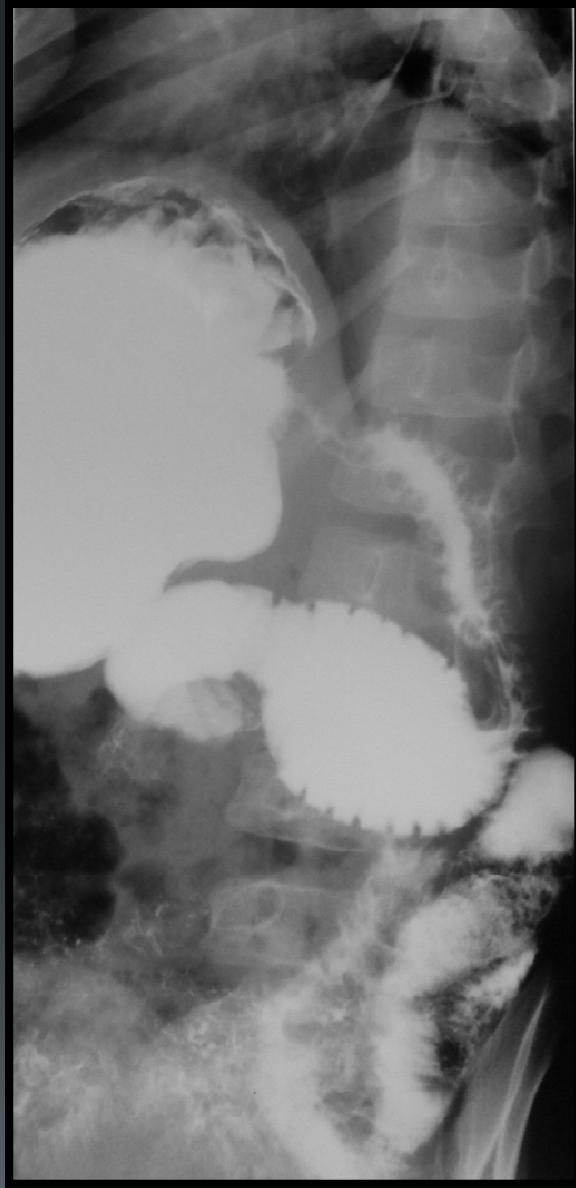Jornadas de Radiología Pediátrica SAP 2014

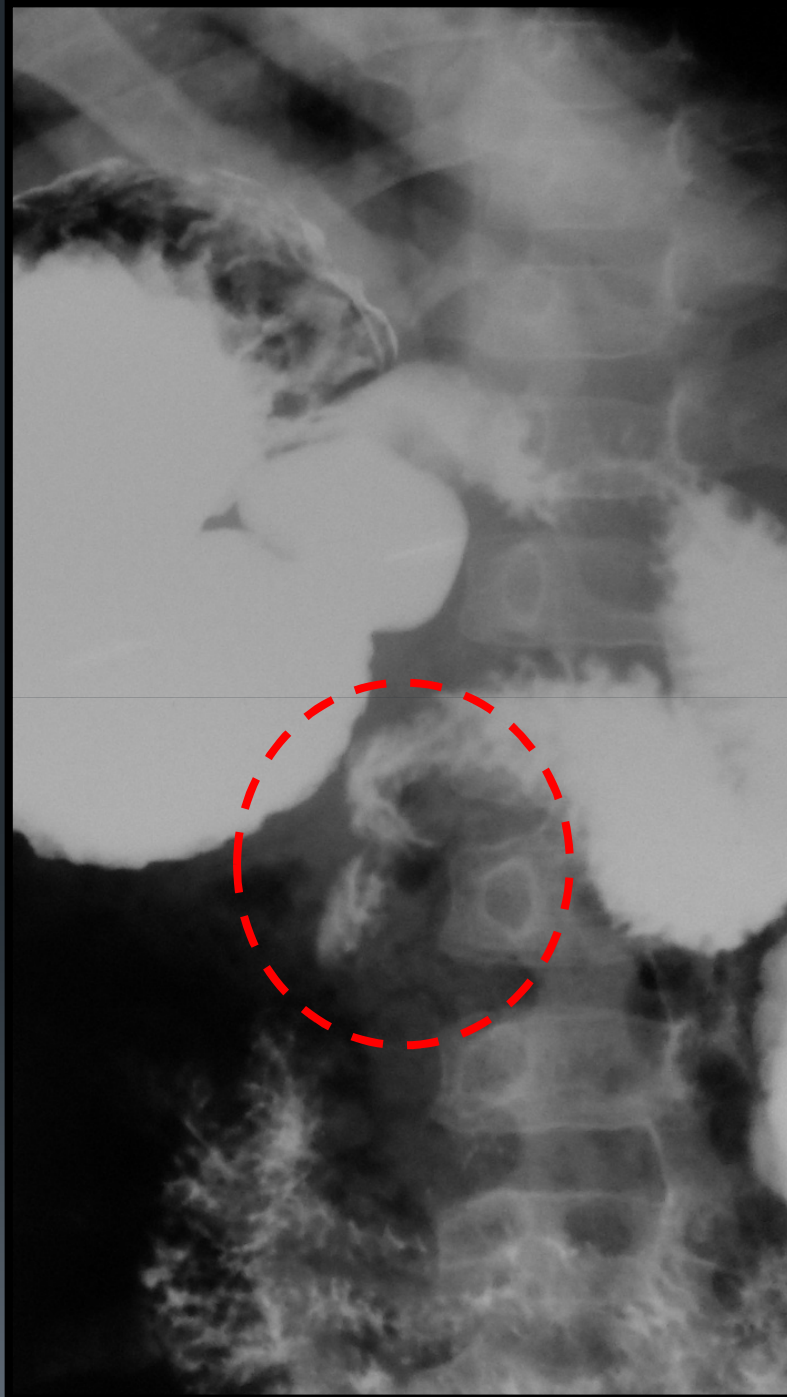
Dr. Luis Fernando Gentile

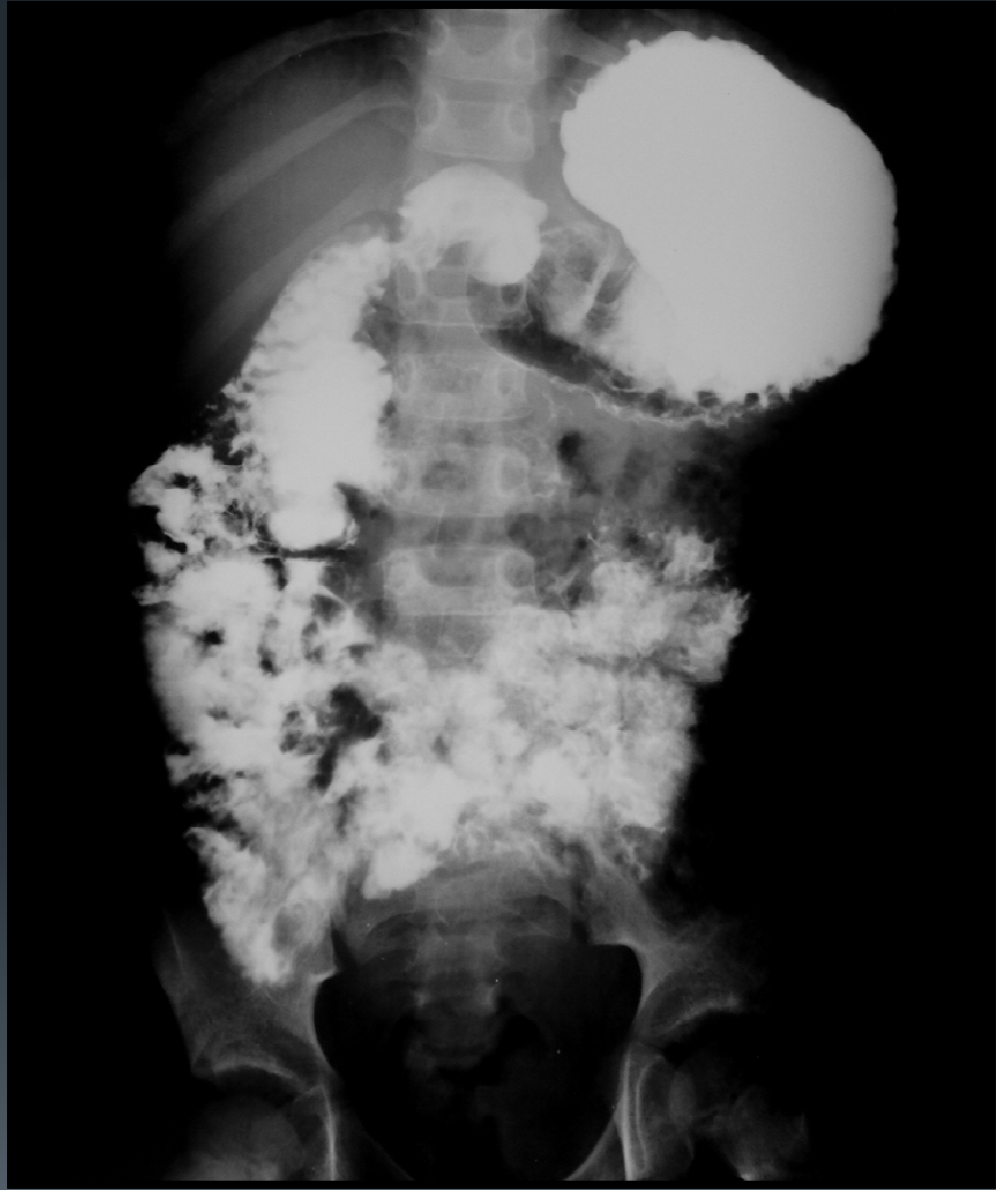Deshidratación, vómitos biliosos y dolor abdominal tipo cólico en niño de 6 años



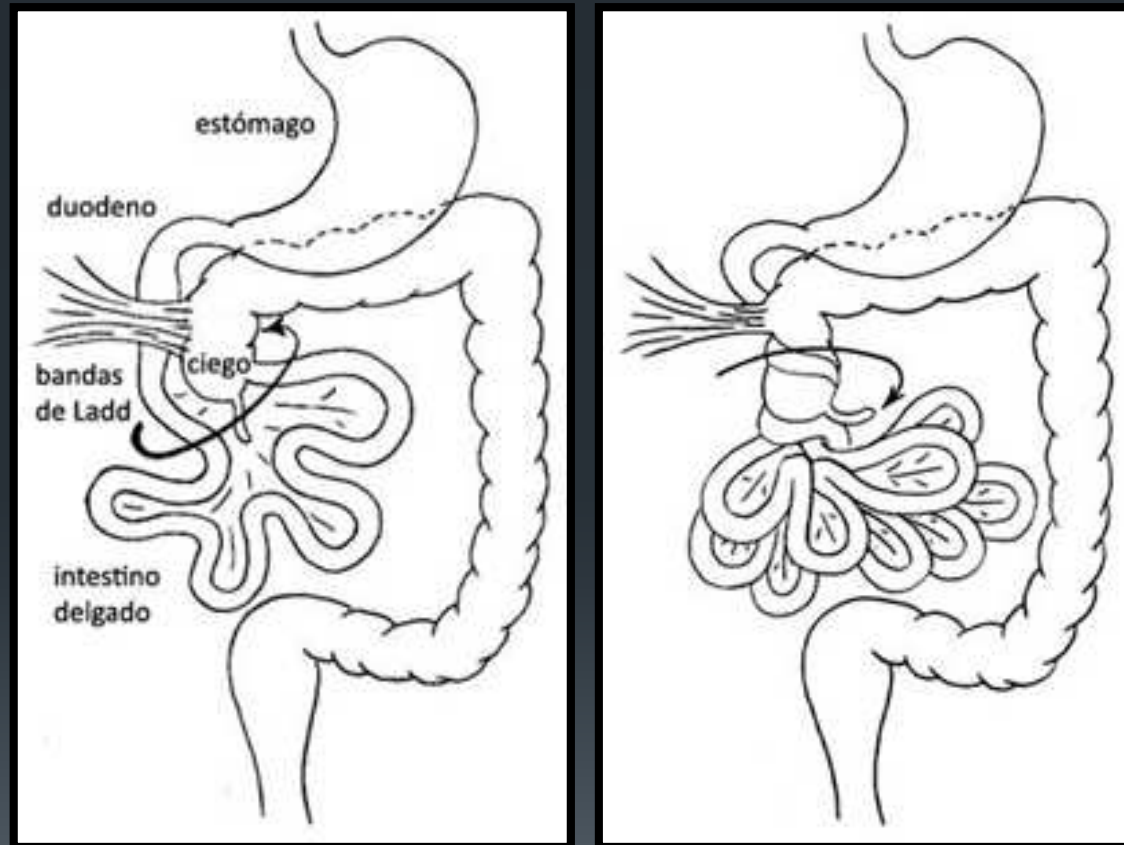


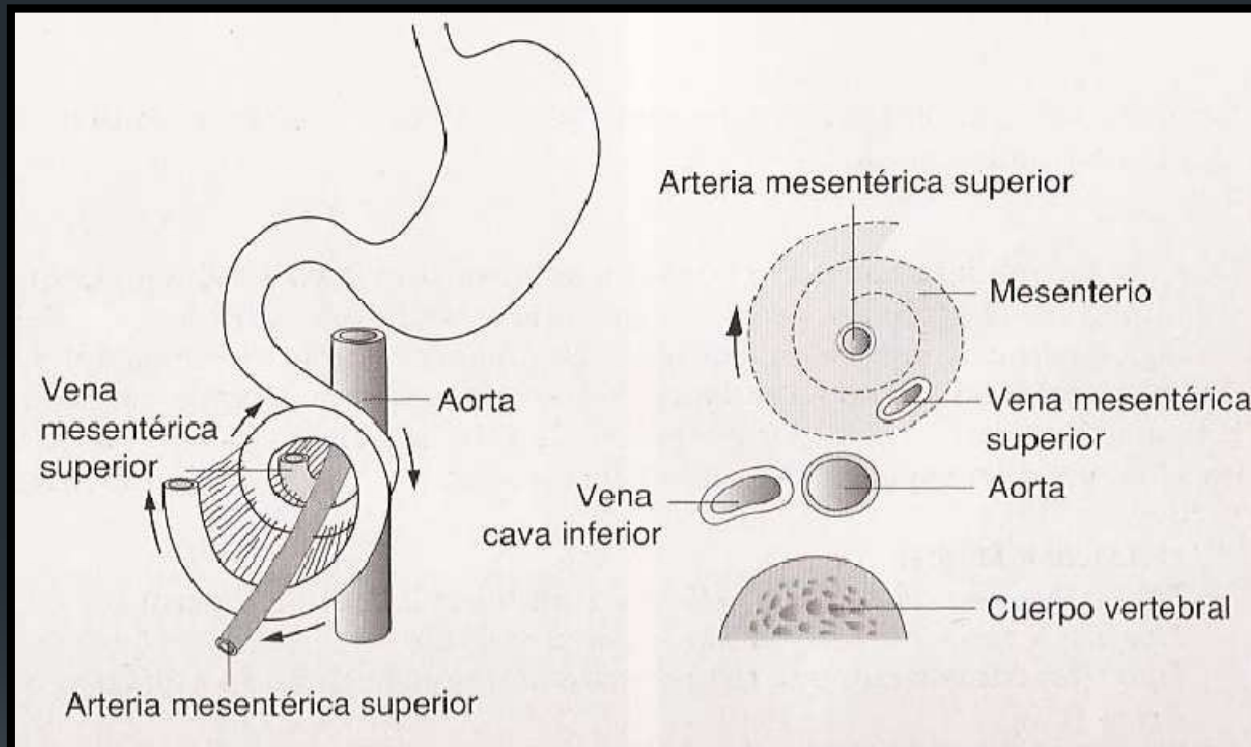




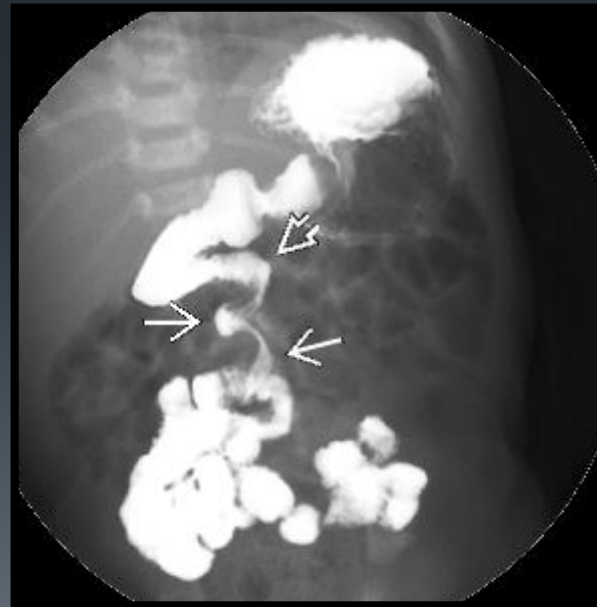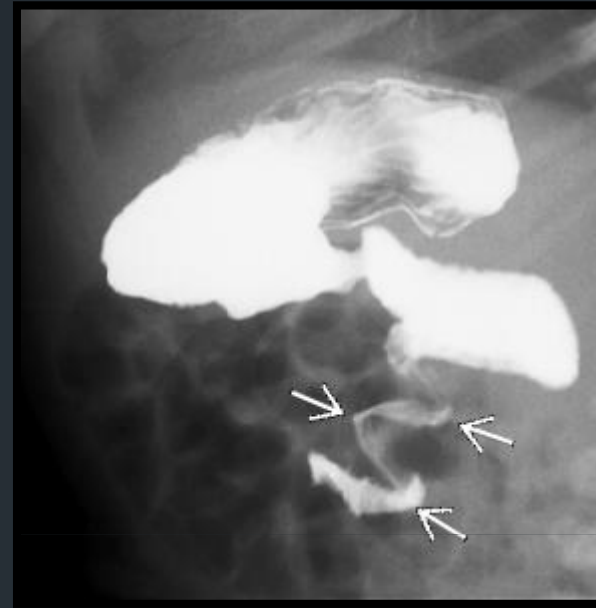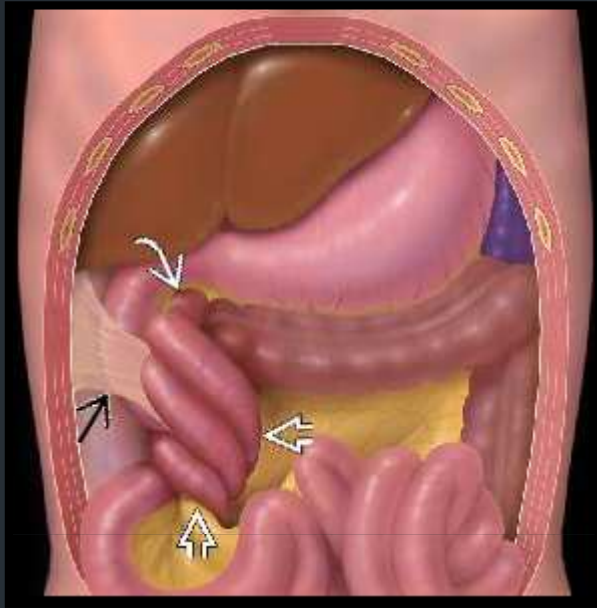


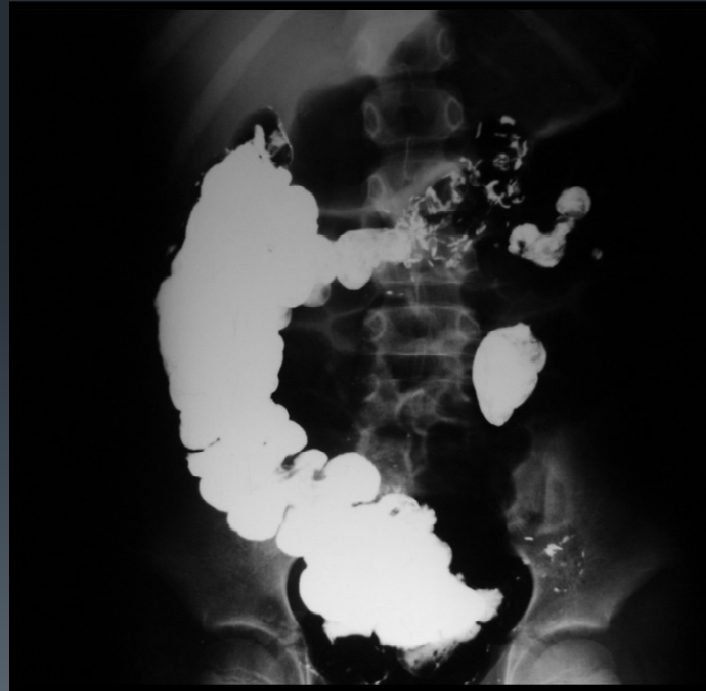
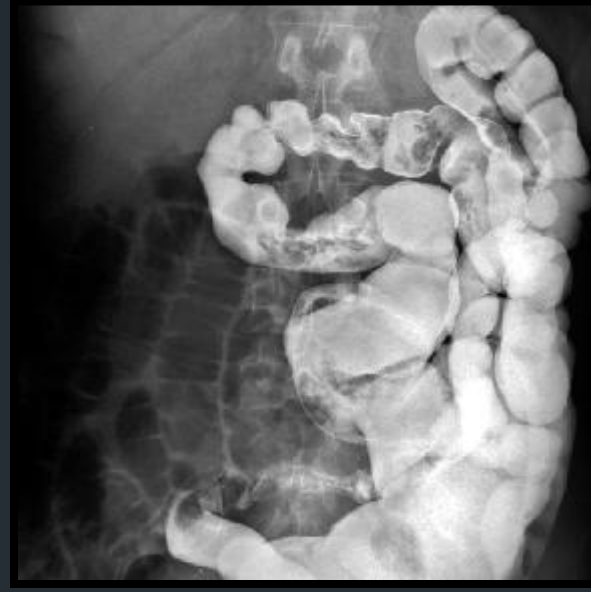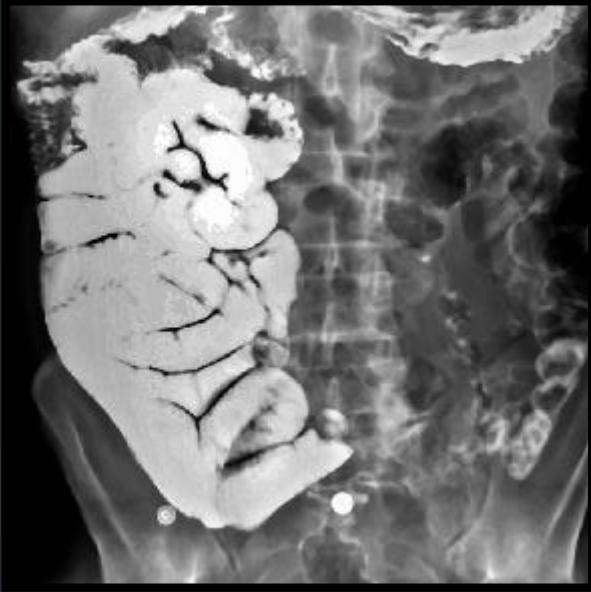Malrotación y vólvulo





“Signo del remolino” en el vólvulo. El intestino delgado rota alrededor de la raíz del mesenterio, lo que crea una deformidad con la vena mesentérica superior a la izquierda de la arteria mesentérica superior. (Benz-Bohm G, Kinderradiologie. Stuttgart: Thieme; 2005)







GRACIAS POR SU ATENCIÓN