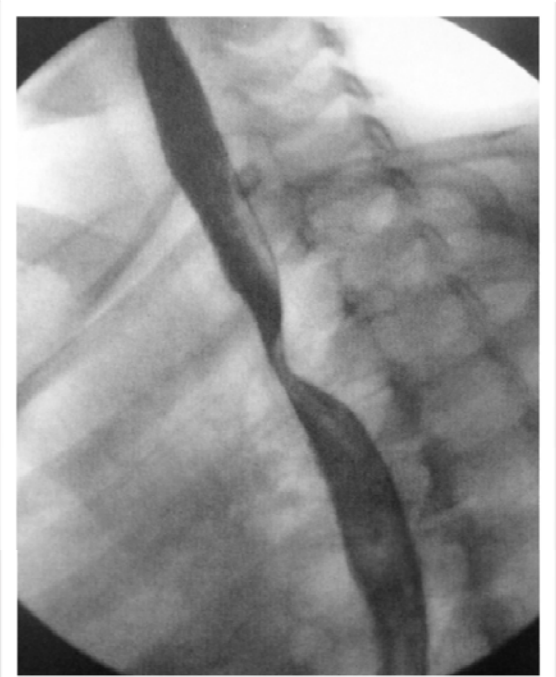


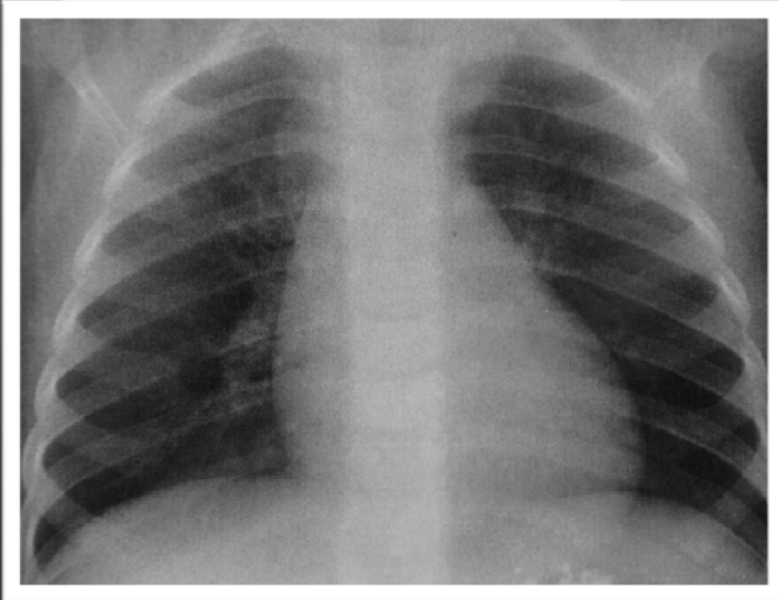
Casos Mar Del Plata

Doctor Luis Fernando Gentile



CASO 1

**PACIENTE DE 4 AÑOS HIPER
REACTIVO BRONQUIAL CON
TRASTORNOS RESPIRATORIOS
FRECUENTES Y DISFAGIA.**



CASO 1

A. QUISTE BRONCOGÉNICO

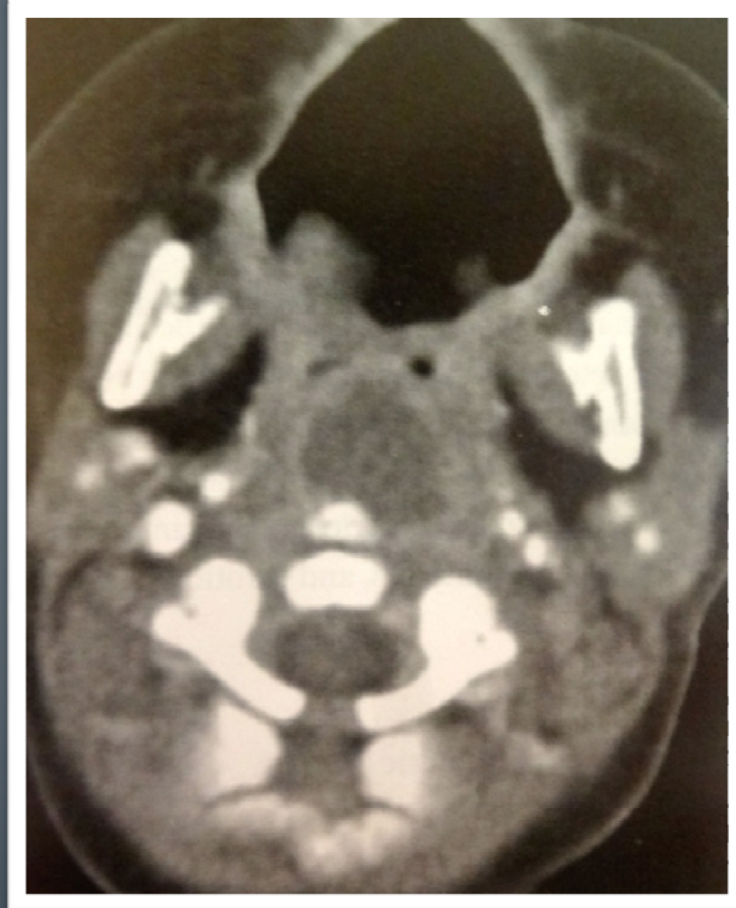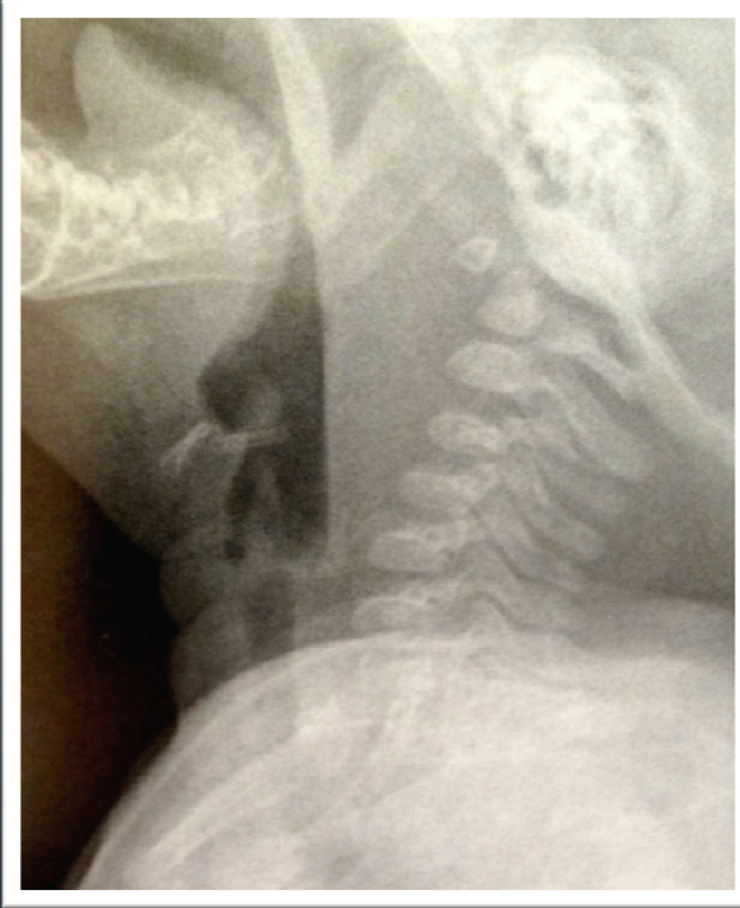B. ADENOPATÍA MEDIASTÍNICA

**C. COMPRESIÓN POR SUBCLAVIA
IZQUIERDA ABERRANTE**

**D. COMPRESIÓN POR SUBCLAVIA
IZQUIERDA ABERRANTE ASOCIADA A
ARCO AÓRTICO DERECHO**

CASO 2

RX Y TC DE NIÑO DE 11 MESES CON FIEBRE Y DISFAGIA



CASO 2

A. NEUROBLASTOMA CERVICAL

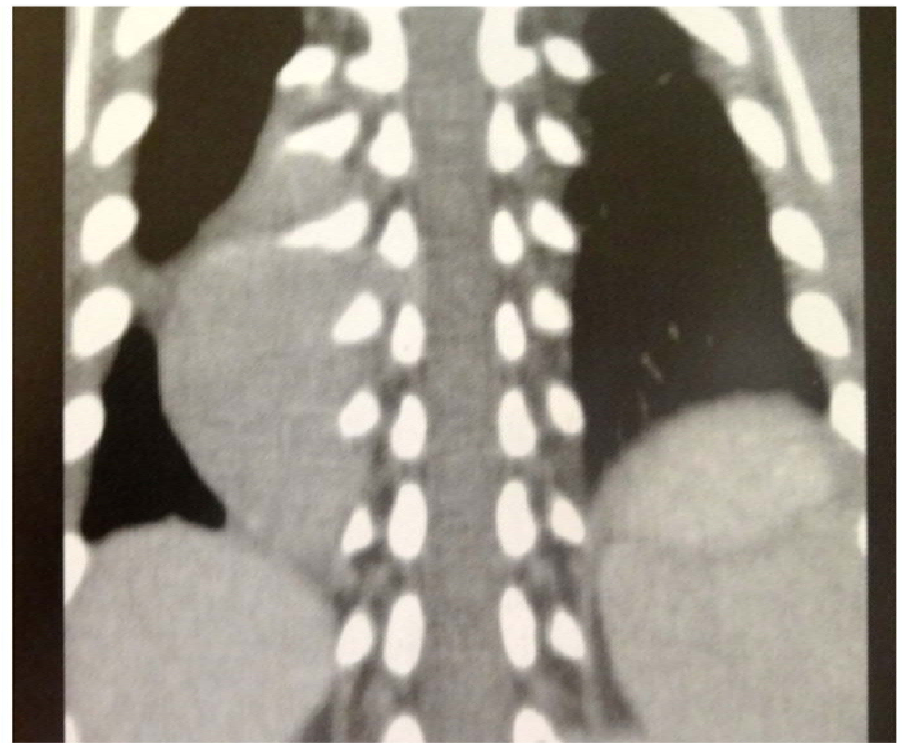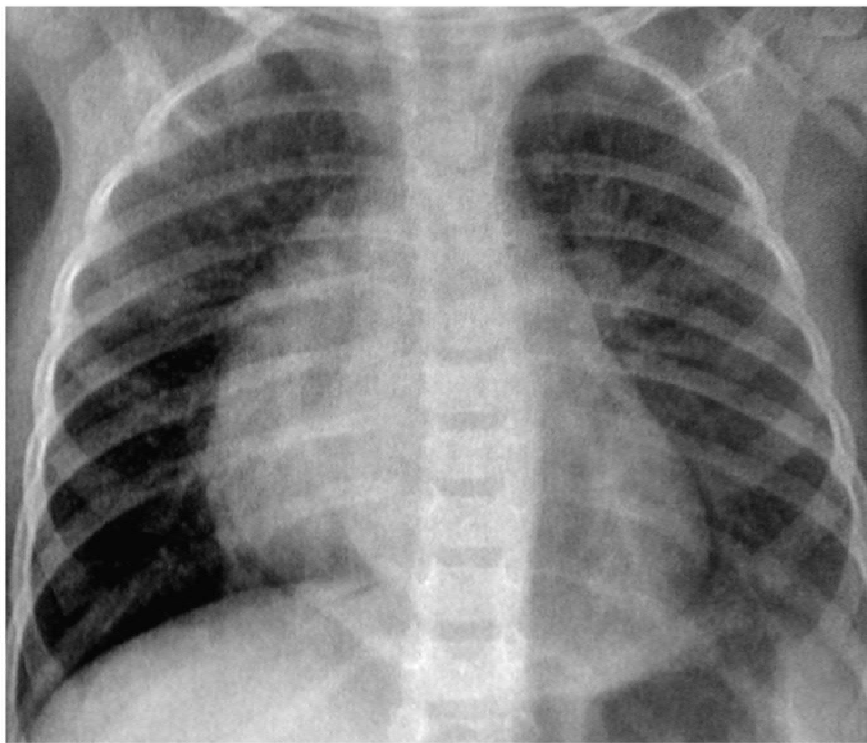
B. CELULITIS RETROFARÍNGEA

C. ABSCESO RETROFARÍNGEO

D. CUERPO EXTRAÑO

CASO 3

RX DE TORAX Y TC DE NIÑA DE 19 MESES CON FIEBRE Y TOS



CASO 3

A. NEUMONÍA COMPLICADA

B. LINFOMA

C. NEUROBLASTOMA

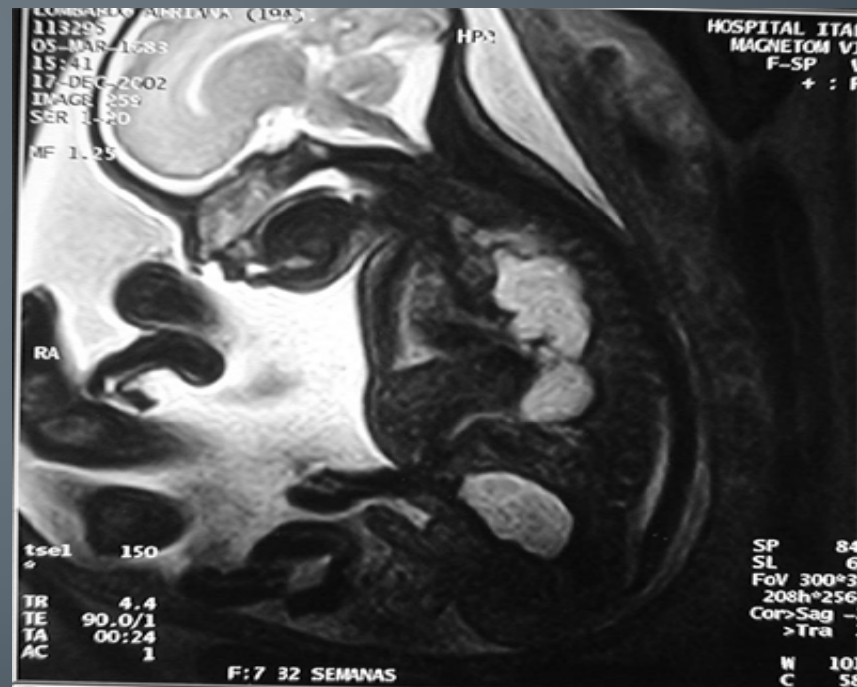D. ADENOPATÍA ESPECÍFICA

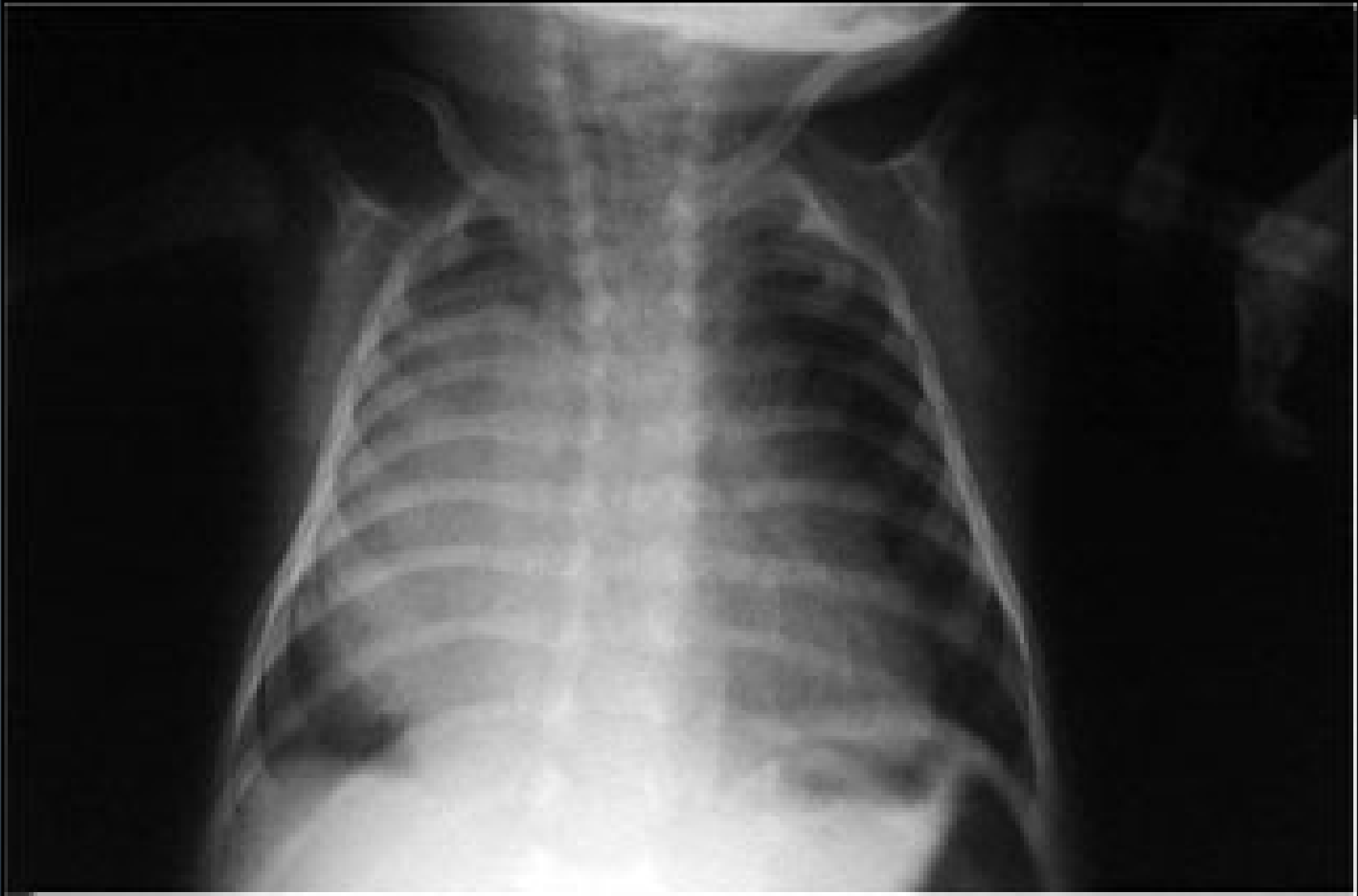CASO 4

- Paciente de 45 días de vida
- Sexo masculino
- Ingresó por dificultad respiratoria y masa tóraco-abdominal en estudio

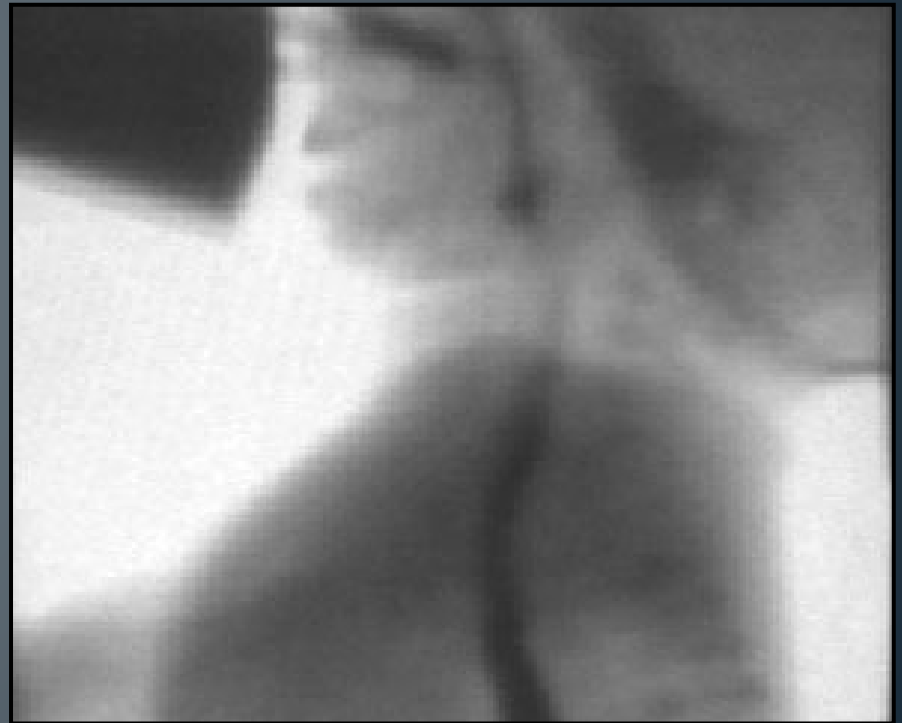
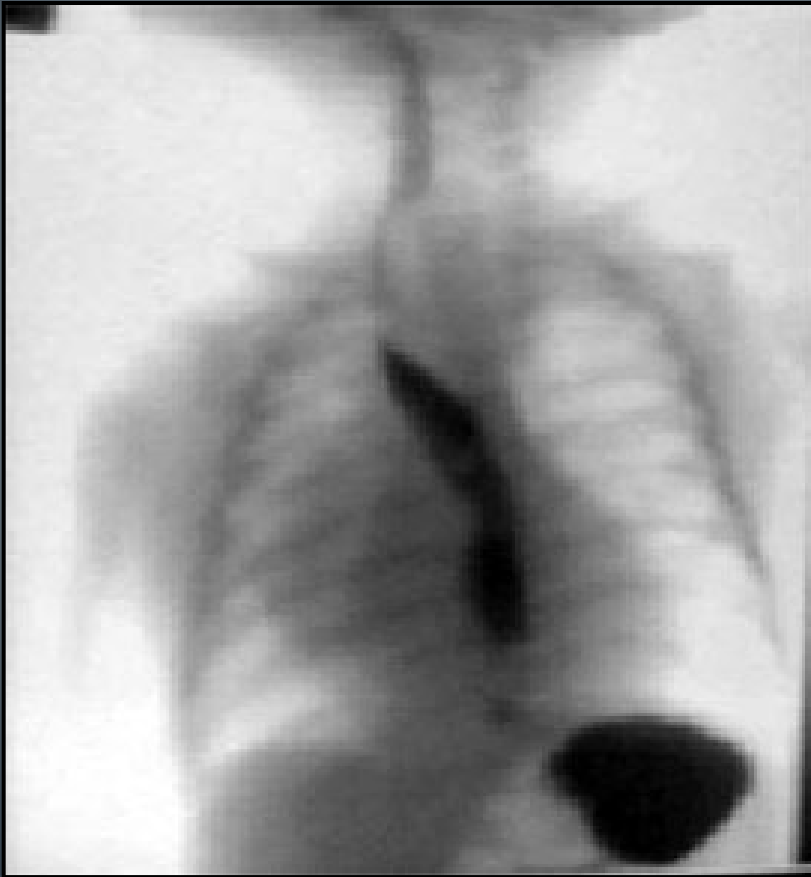
Antecedentes de enfermedad actual:

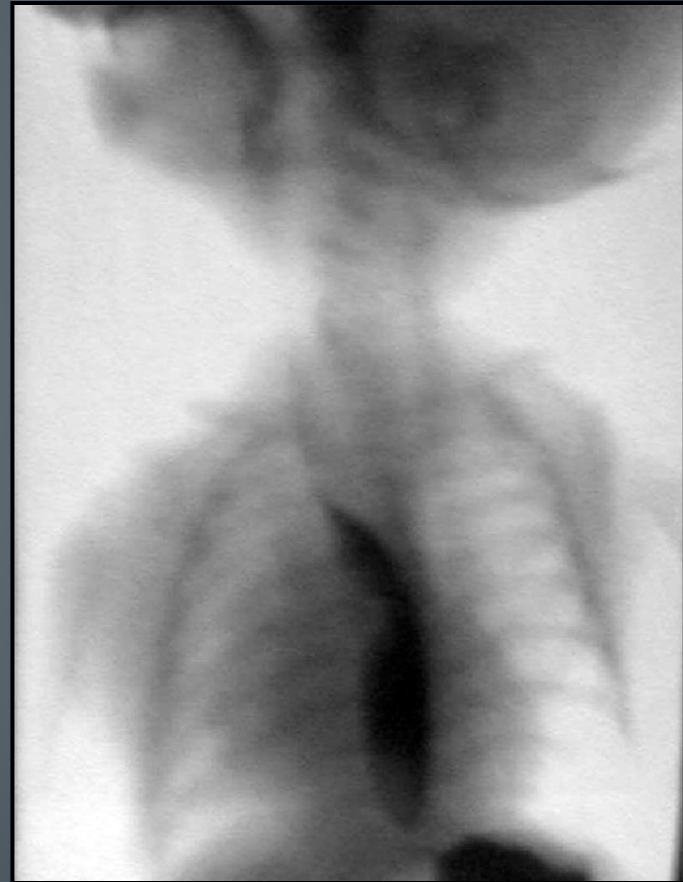
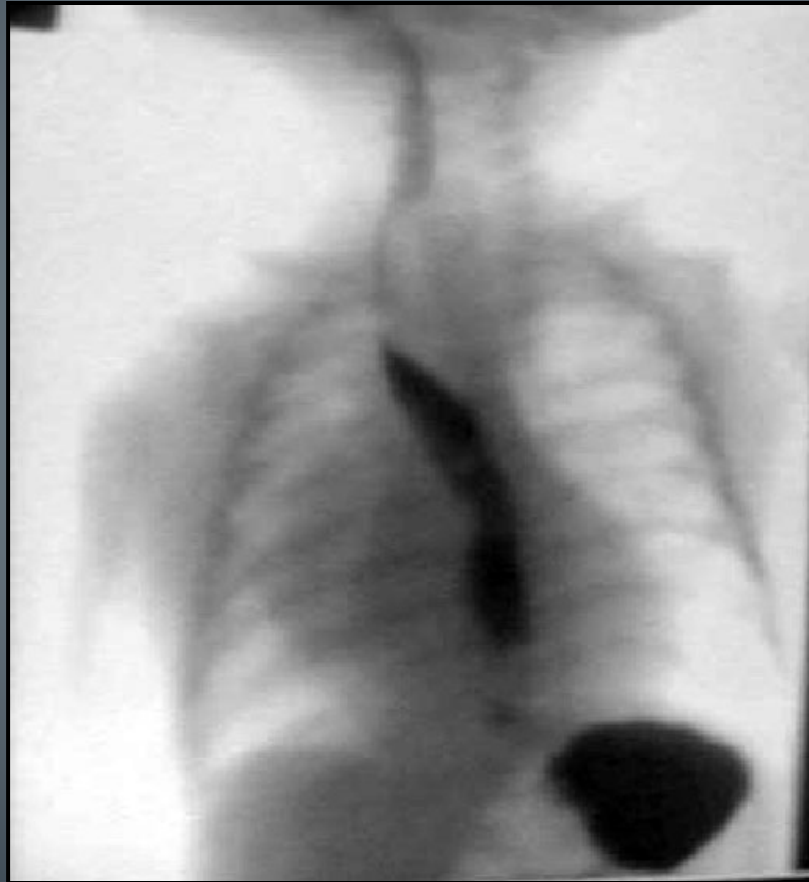
Ecografía obstétrica con masa quística y la siguiente resonancia:





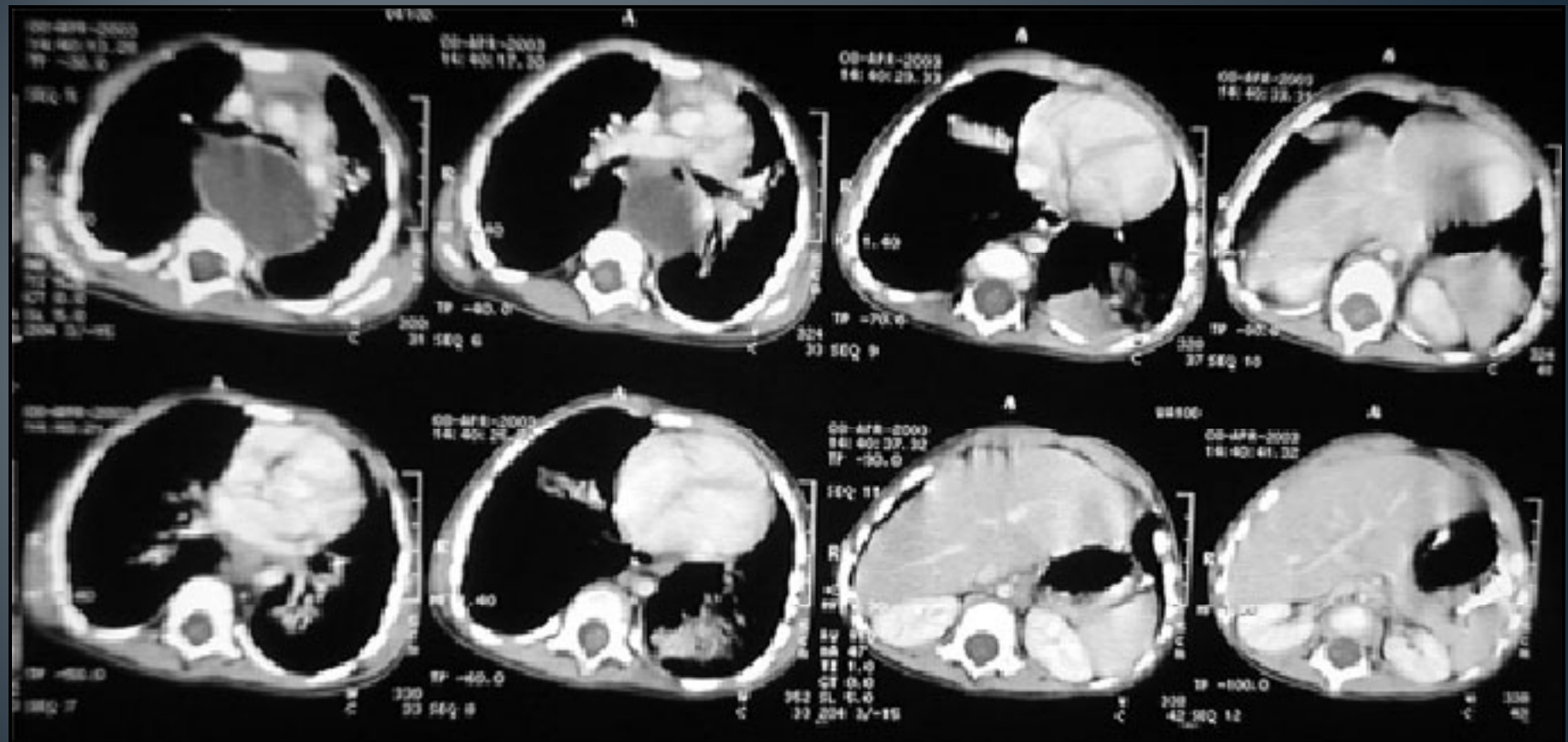
- **RNT, PAEG (2,700 Kg) cesárea programada con sospecha de hernia diafragmática (eco y RM al tercer trimestre)**
- **30 días de vida comienza con dificultad respiratoria, tratada por Sme. bronquiolítico.**
- **Se deriva a nuestro Hospital debido a la persistencia de los síntomas a pesar del tratamiento instituido.**

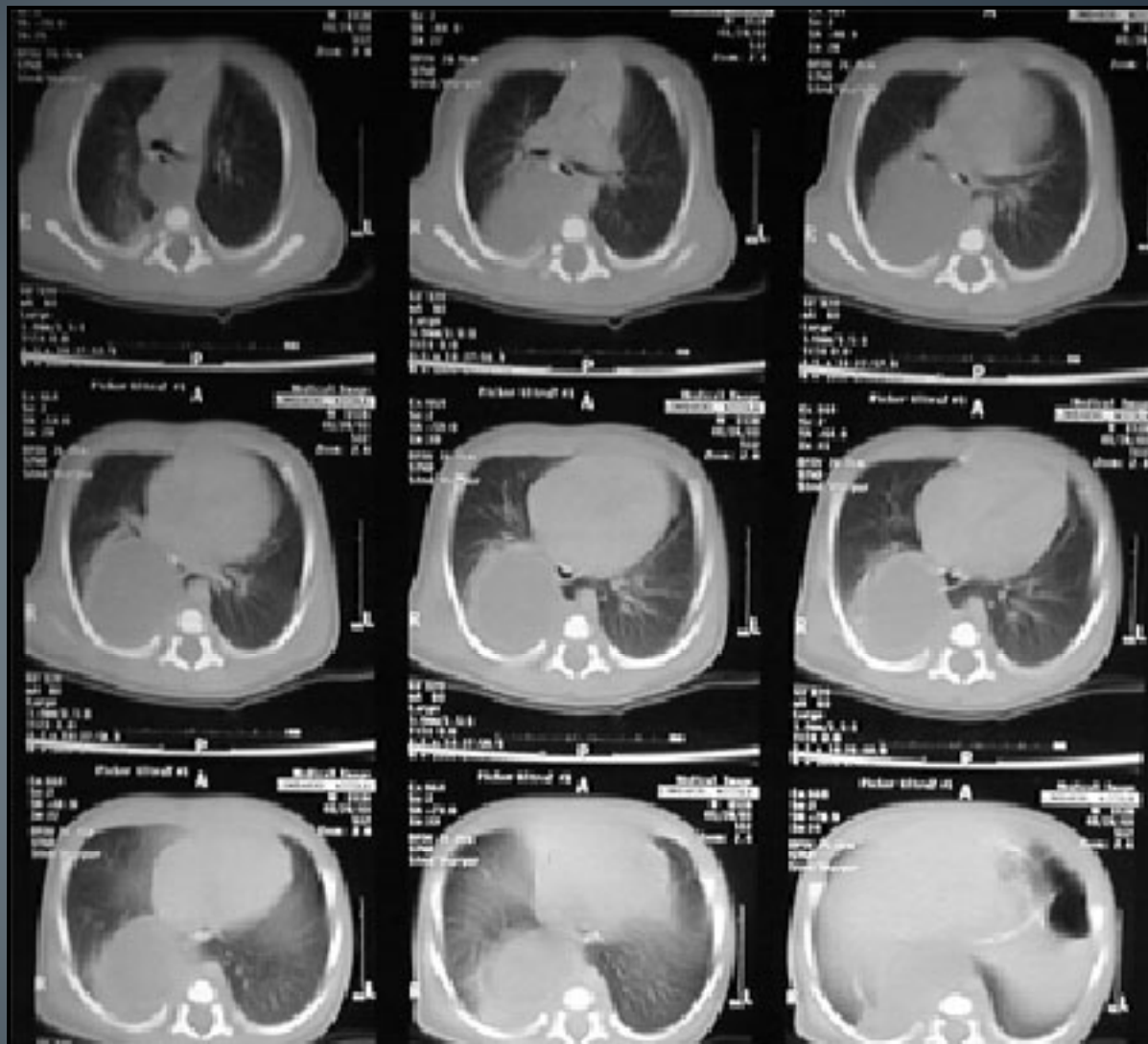




¿ Qué diagnóstico por imagen solicitaría ?

1. Ecografía
2. RM
3. TC
4. Medicina nuclear

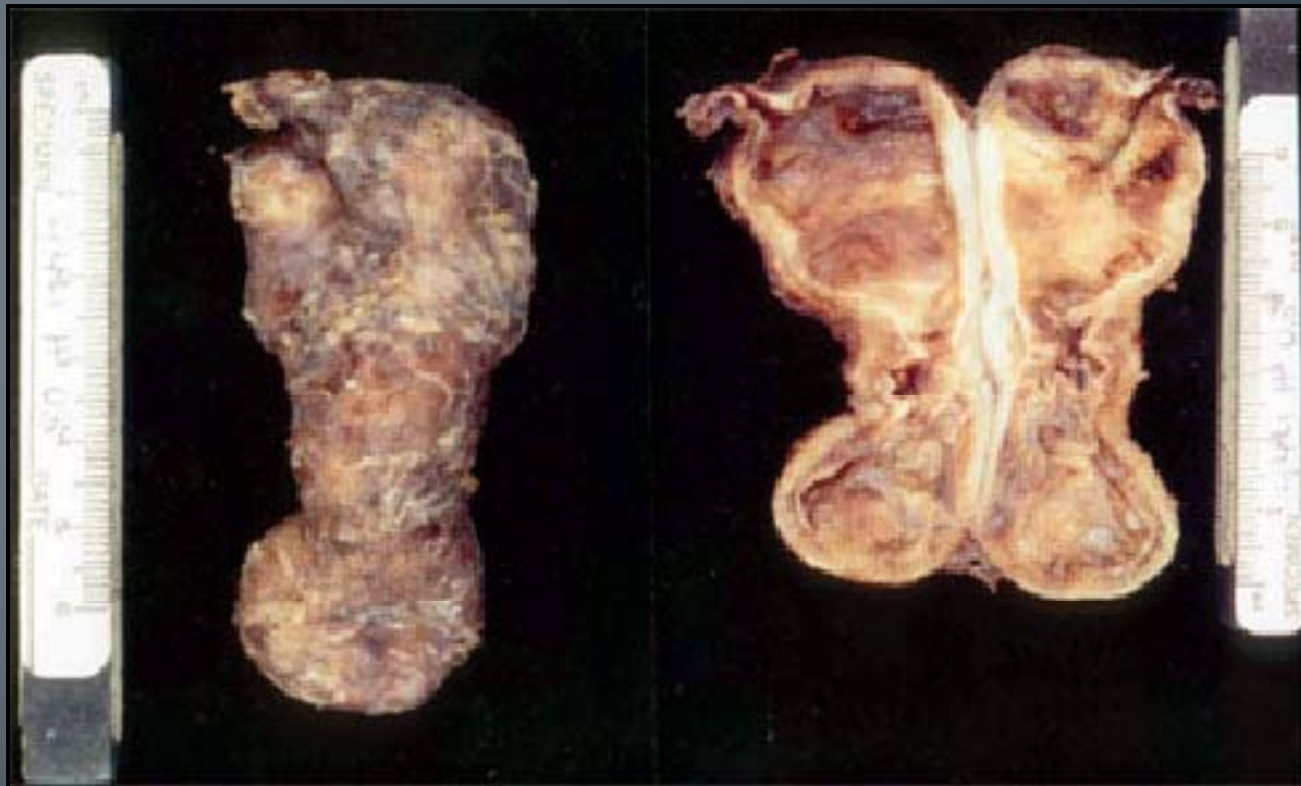


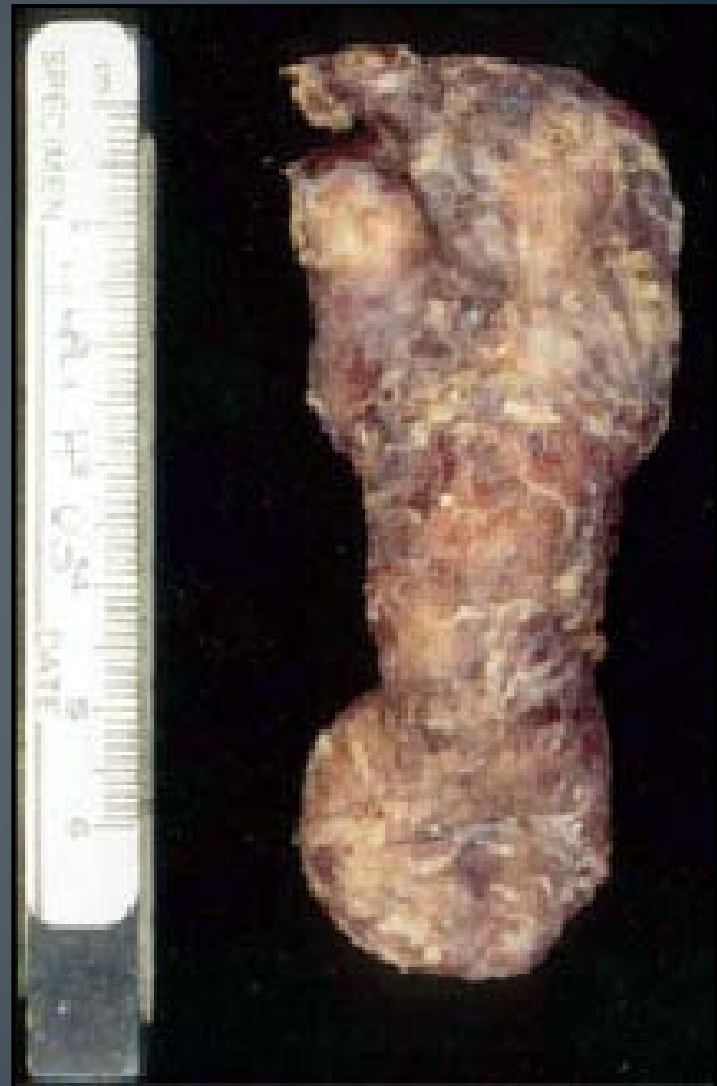
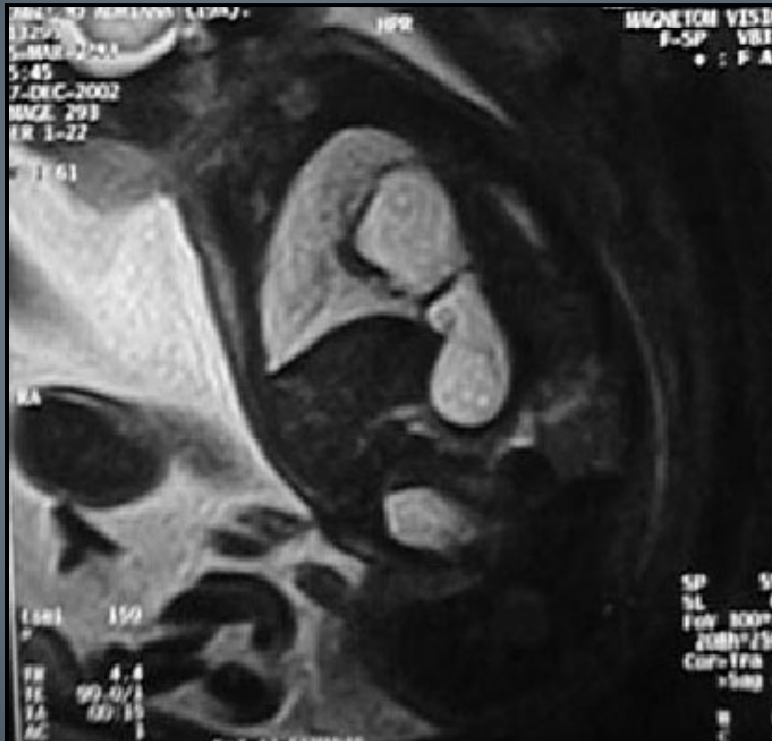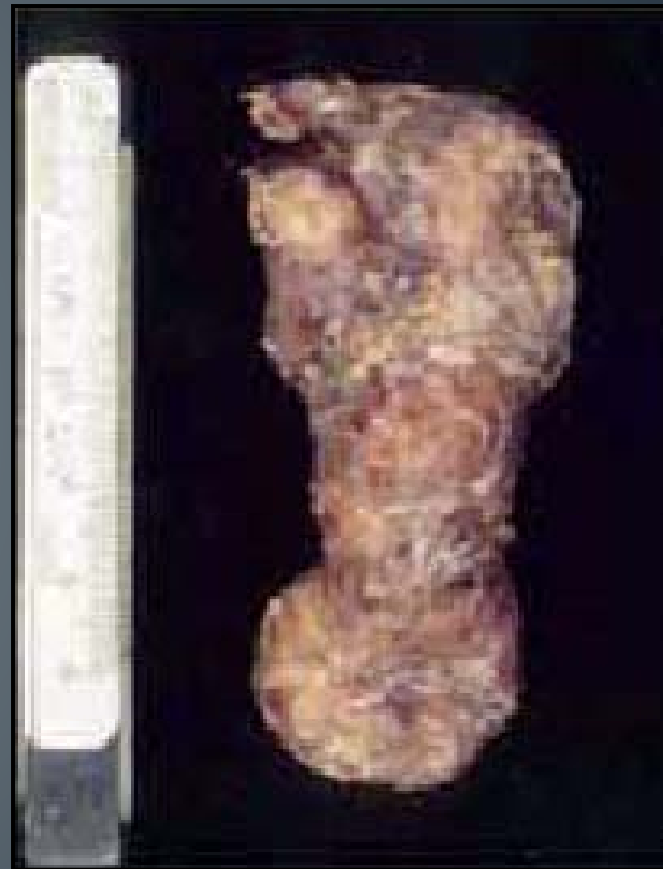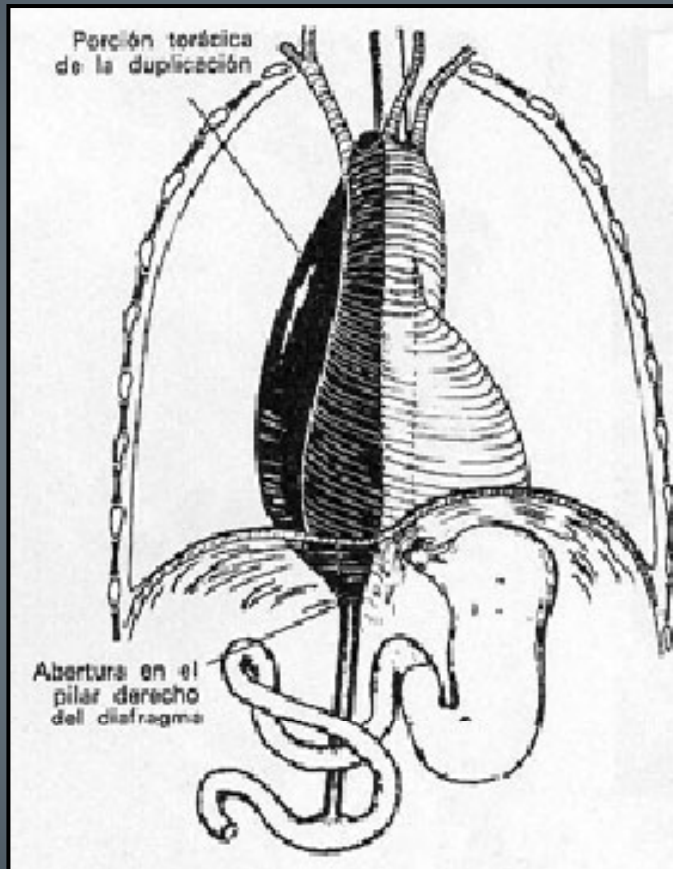
¿ Qué diagnóstico pensaría ?

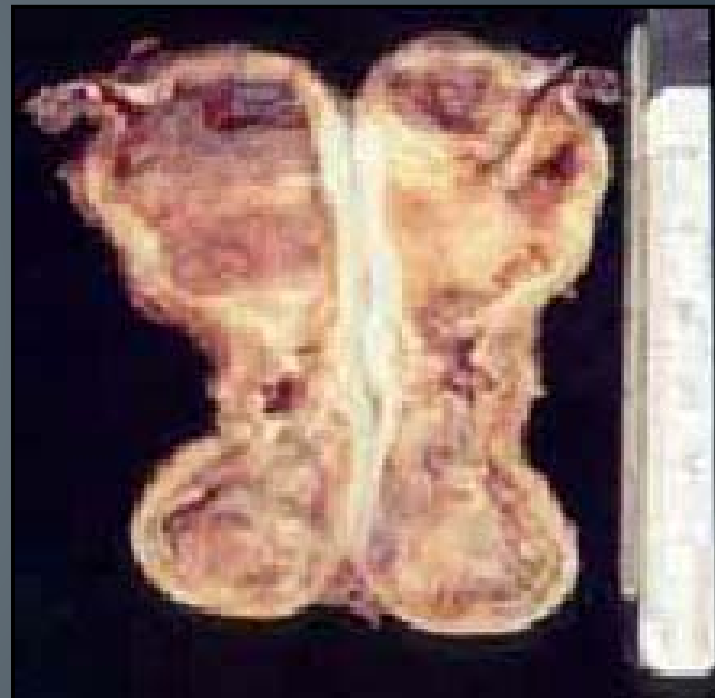
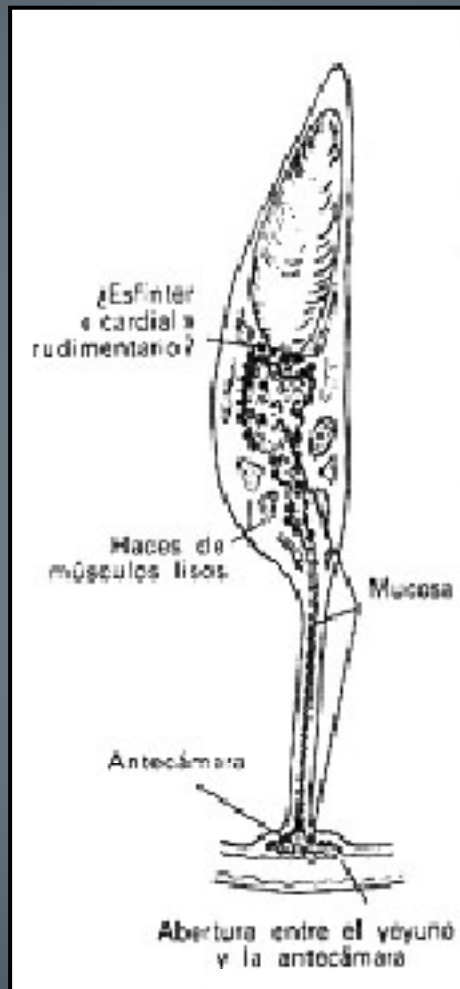
1. Hernia diafragmática congénita
2. Quiste broncogénico
3. Duplicación intestinal

ANATOMIA PATOLOGICA







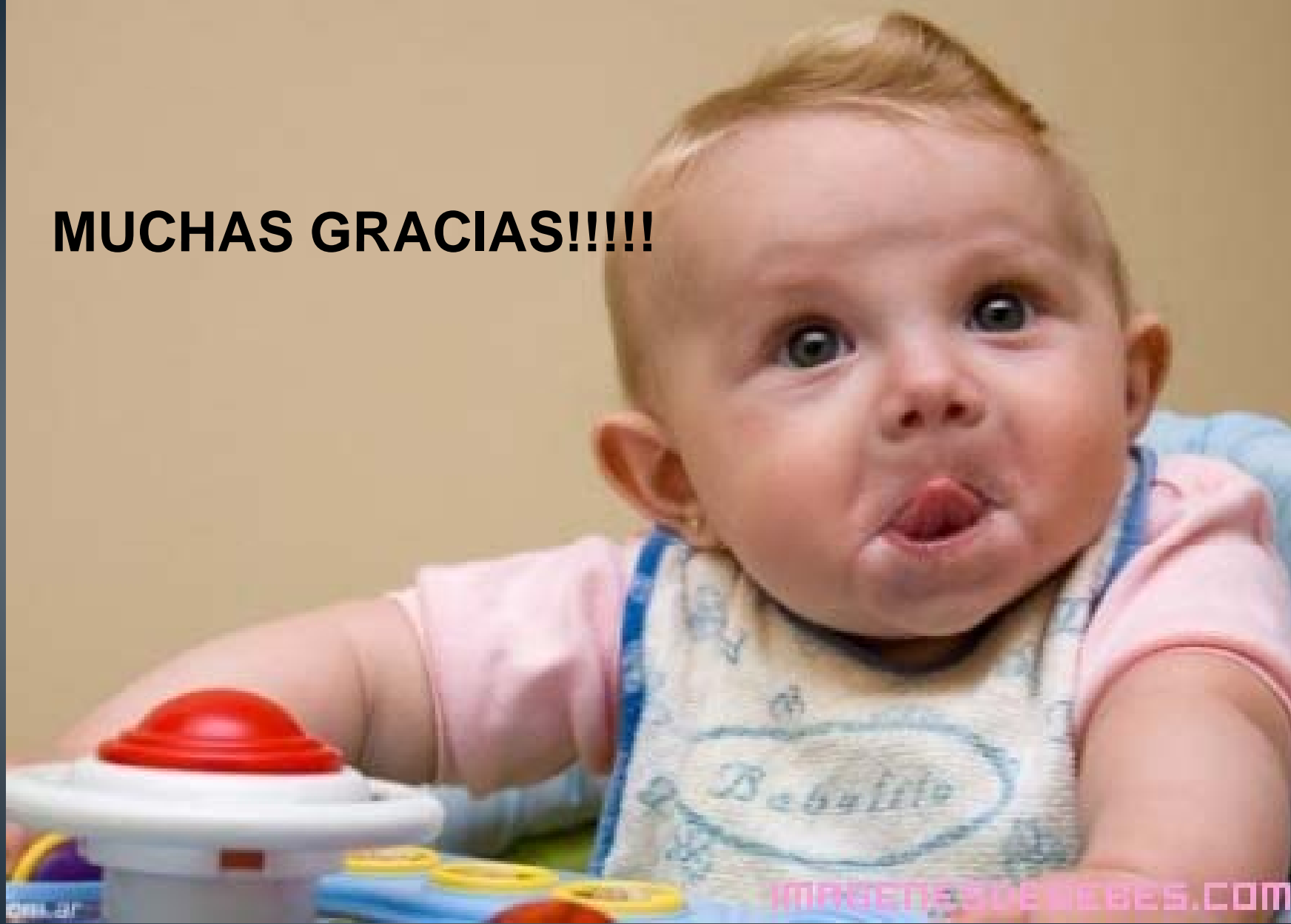

Duplicación esofágica

Una duplicación gastrointestinal (GI) (quiste entérico) es una estructura esférica o tubular que se encuentra tapizada por epitelio del tracto alimentario, su pared contiene músculo liso, y suele encontrarse unida al tracto GI.

Las duplicaciones del esófago son más frecuentes en el tercio distal. No suelen causar síntomas y se detectan como masas del mediastino posterior en las radiografías de tórax realizadas por otros motivos. Las duplicaciones de los tercios superiores del esófago pueden comprimir la vía aérea.

MUCHAS GRACIAS!!!!



MARIETA.SUDEBEBES.COM