

En esta sección se presenta una breve descripción de un caso clínico acompañado de imágenes. Le proponemos que Ud. elija entre varias opciones cuál es, a su criterio, el diagnóstico más probable.

En el próximo número se publicará la respuesta correcta junto con una descripción de la patología así también como su manejo y tratamiento.

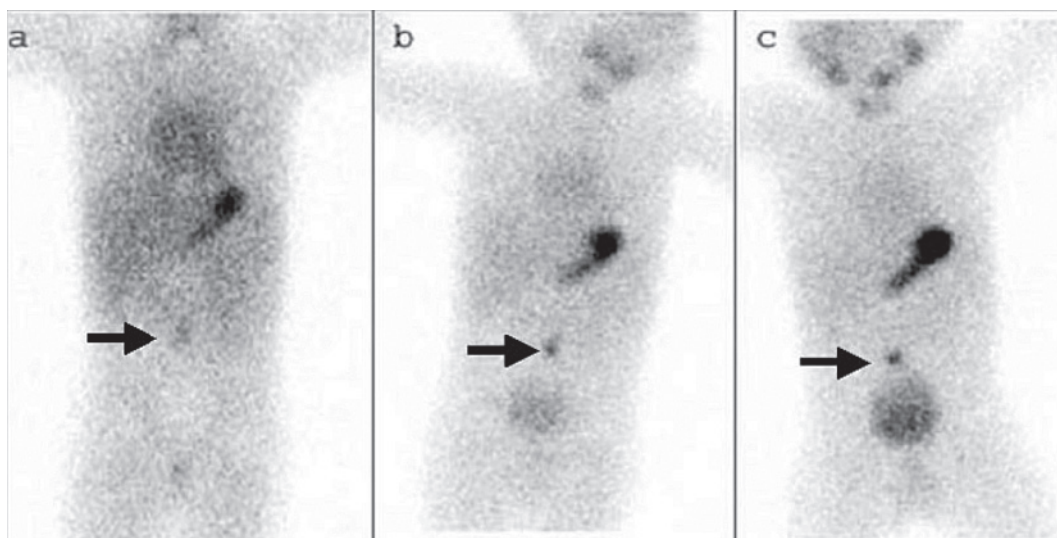
**CASO CLÍNICO**

Paciente de 14 meses de edad, varón, sano hasta el comienzo del cuadro actual

Consulta: es llevado a la Guardia por presentar deposiciones con sangre roja rutilante, sin otros síntomas agregados. El examen físico es normal, excepto por una marcada palidez de

piel y mucosas. Se realiza un laboratorio que informa: Hto. 24%, GB 12.300, plaquetas 194.000, TP 70% y KPTT 47. El niño se encuentra afebril y con taquicardia moderada, por lo demás en buen estado general. Se decide su internación para estudio y se solicita un centellograma con Tc99 (Figura 1).

FIGURA 1. Resultado del centellograma con Tc99, que muestra los registros obtenidos a los 5, 15 y 30 minutos



Para poder votar ingrese a:  
<http://www.sap.org.ar/archivos>