

Descripción del caso presentado en el número anterior: Divertículo de Meckel

Dra. Luzia Toselli^a y Dr. Pablo Lobos^a

El divertículo de Meckel es un vestigio embrionario del conducto onfalomesentérico, el cual normalmente regresiona en forma completa entre la quinta y la séptima semana de gestación.

Su incidencia es de 1-2% de la población general, con una relación varón: mujer de 3-4:1. Se puede presentar en forma aislada o asociado a otras patologías como atresia de esófago, ano imperforado y onfalocele. En la gran mayoría de los casos se mantiene asintomático durante toda la vida, estimándose en aproximadamente 1% de los portadores la aparición de síntomas.¹

Anatómicamente, se trata de una evaginación del íleon (*Figura 1*), que se ubica en dos terceras partes de los casos, en los 90 cm proximales a la válvula ileocecal. En su extremo distal puede presentar bandas que lo adhieran a la pared abdominal, derivadas de la involución de la arteria vitelina izquierda. Además, puede presentar mucosa heterotópica de tipo gástrica o pancreática, la cual es fuente de complicaciones importantes.

Desde el punto de vista clínico, el divertículo de Meckel suele ser hallado en forma incidental durante una cirugía por otro motivo. En general, se recomienda no realizar la exéresis quirúrgica del mismo en ausencia de síntomas, ya que la posibilidad de complicaciones es muy baja.²

Cuando es sintomático, se puede manifestar con tres síndromes diferentes: síndrome oclusivo, inflamatorio o hemorrágico.

El síndrome oclusivo es el menos frecuente, y puede deberse a una intususcepción secundaria, en la cual el divertículo actúa como cabeza invaginante. También puede generarse un cuadro obstructivo ante la presencia de una brida entre el divertículo y la pared abdominal anterior (*Figura 1*), que actúa como pie de un vólvulo de intestino delgado. Excepcionalmente puede el mismo divertículo volverse, generando un cuadro de dolor sin obstrucción intestinal (*Figura 2*). En general el diagnóstico en estos cuadros clínicos es intraoperatorio, durante una laparotomía o laparoscopia por una obstrucción intestinal.^{1,5}

El síndrome inflamatorio se debe a la diverticulitis, que casi siempre se asocia con la presencia de mucosa ectópica, y se da mayormente en niños mayores y adultos. Se manifiesta por un abdomen agudo con fiebre y dolor difuso abdominal, aunque el diagnóstico definitivo también es intraoperatorio en la mayoría de los pacientes, ya que el cuadro es indistinguible de una apendicitis aguda.^{1,5}

La manifestación clínica más frecuente del divertículo de Meckel es el síndrome hemorrágico, el cual se da casi siempre en niños menores de 5 años. Se presenta como enterorragia episódica o masiva y anemia oculta, en un niño por lo demás en muy buen estado general. Es especialmente importante destacar que cuando el divertículo de Meckel sangra, no se asocia con dolor abdominal, lo cual permite distinguirlo de otras patologías. El sangrado se produce por erosión de la mucosa intestinal normal ante la agresión del ácido producido por las células gástricas heterotópicas tanto en el divertículo mismo como en la mucosa vecina al mismo.^{1,3}

FIGURA 1. Divertículo de Meckel con brida alantoidea que se inserta en su extremo distal

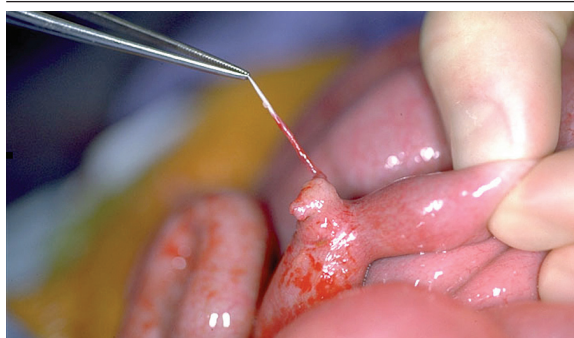
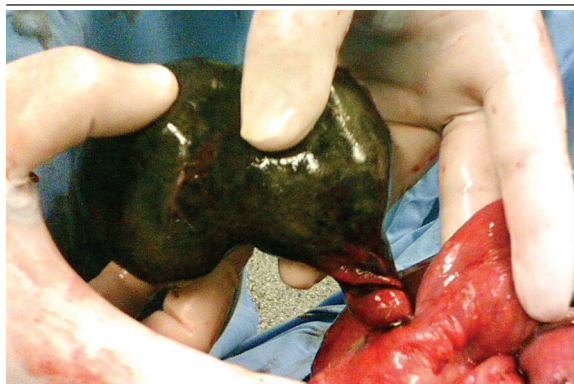

FIGURA 2. Divertículo de Meckel volvulado



a. Servicio de Cirugía Pediátrica.
Hospital Italiano de Buenos Aires.

Correspondencia: Dra. Luzia Toselli: luzia.toselli@hiba.org.ar

Recibido: 30-6-09

Aceptado: 3-7-09

Los diagnósticos diferenciales más importantes son: la invaginación intestinal primaria, el pólipo intestinal, duplicación gastrointestinal, enfermedad inflamatoria intestinal y colitis alérgica.³ La presencia de enterorragia indolora en un paciente menor de 5 años debería hacer pensar como primer diagnóstico en un divertículo de Meckel sangrante.

Ante la sospecha diagnóstica, debe solicitarse una gammagrafía con tecnecio 99. El trazador es excretado en forma selectiva a nivel de la mucosa gástrica, diagnosticando la presencia de mucosa gástrica ectópica cuando se observa la aparición de una mancha suspendida en el centro del abdomen, entre el estómago y la vejiga. Se le ha atribuido una sensibilidad del 85% y una especificidad del 95%, y la misma puede ser aumentada premedicando al paciente con ranitidina, que bloquea la excreción del trazador en el estómago. Existen múltiples causas de resultados falsos positivos, entre ellos duplicación de intestino delgado o quiste de duplicación intestinal, neoplasias como leiomiomas o malformaciones arteriovenosas, enfermedad de Crohn y alteraciones genitourinarias. Entre los falsos negativos, el más importante es un divertículo

de Meckel con ausencia de mucosa heterotópica.^{3,4}

En pacientes sintomáticos, el tratamiento es quirúrgico, mediante la resección del divertículo que debe siempre incluir la base del mismo.^{1,3} El abordaje laparoscópico es útil como método diagnóstico en casos dudosos, y también permite la resolución del problema en forma mínimamente invasiva.⁵ Con un adecuado diagnóstico y tratamiento, el pronóstico a largo plazo es excelente, debiendo descartarse otros diagnósticos diferenciales si el paciente persiste con síntomas luego de la cirugía. ■

BIBLIOGRAFÍA

1. Moore C. Omphalomesenteric duct malformations. *Semin Pediatr Surg* 1996;5:116-123.
2. Zani A, Eaton S, Rees CM et al. Incidentally detected Meckel diverticulum: to resect or not to resect? *Ann Surg* 2008;247(2):276-81. Review.
3. Brown RL, Azizkhan RG. Gastrointestinal bleeding in infants and children: Meckel's diverticulum and intestinal duplication. *Semin Pediatr Surg* 1999;8(4):202-9. Review.
4. Swaniker F, Soldes O, Hirschl RB. The utility of technetium 99 pertechnetate scintigraphy in the evaluation of patients with Meckel's diverticulum. *J Pediatr Surg* 1999;34:760-764.
5. Teitlebaum DH, Polley TZ, Obeid F. Laparoscopic diagnosis and excision of Meckel's diverticulum. *J Pediatr Surg* 1994;29:495-497.

Presentación del nuevo caso clínico

En el próximo número se publicará el diagnóstico, manejo y tratamiento de este caso.

Paciente de sexo femenino de 13 años de edad sana, que consulta por presentar una lesión cutánea en el sector submentoneo de la cara anterior del cuello de 36 horas de evolución.

Se constata una placa eritematosa con vesículas en su superficie y otras aisladas, satélites a la placa (Figura 1). Algunas tienen contenido purulento. Es dolorosa, y levemente pruriginosa.

También se evidencia una placa costrosa pequeña supralabial derecha, en contigüidad con el borde labial (Figura 2).

Concurre en época invernal y, como antecedente, refiere el uso de polera de material polar por las noches.

¿Cuál es su diagnóstico?

1. Herpes Simple. 2. Impétigo. 3. Dermatitis por contacto. 4. Eccema. 5. Herpes Zóster.

Para poder votar ingrese a:

<http://www.sap.org.ar/archivos>

FIGURA 1. Placa eritematosa con vesículas en sector submentoneo

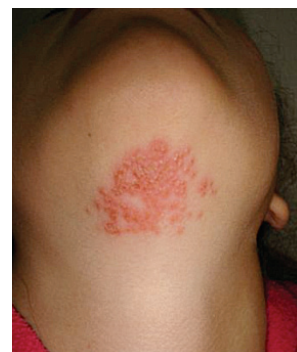

FIGURA 2. Placa costrosa supralabial derecha

