



Actualización de Patología Oftalmológica en la Infancia

Alejandra S. Tártara
Servicio de Oftalmología HRNG
Buenos Aires Argentina

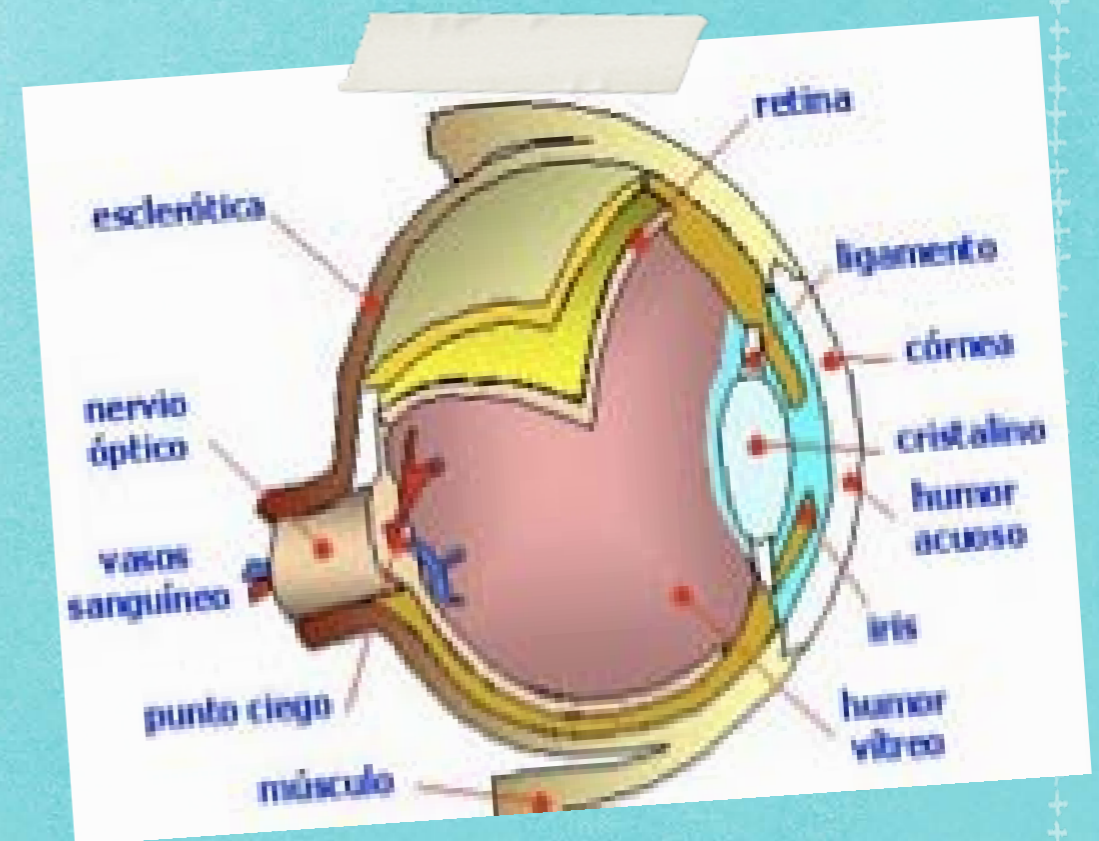




Un recorrido a traves del ojo humano.

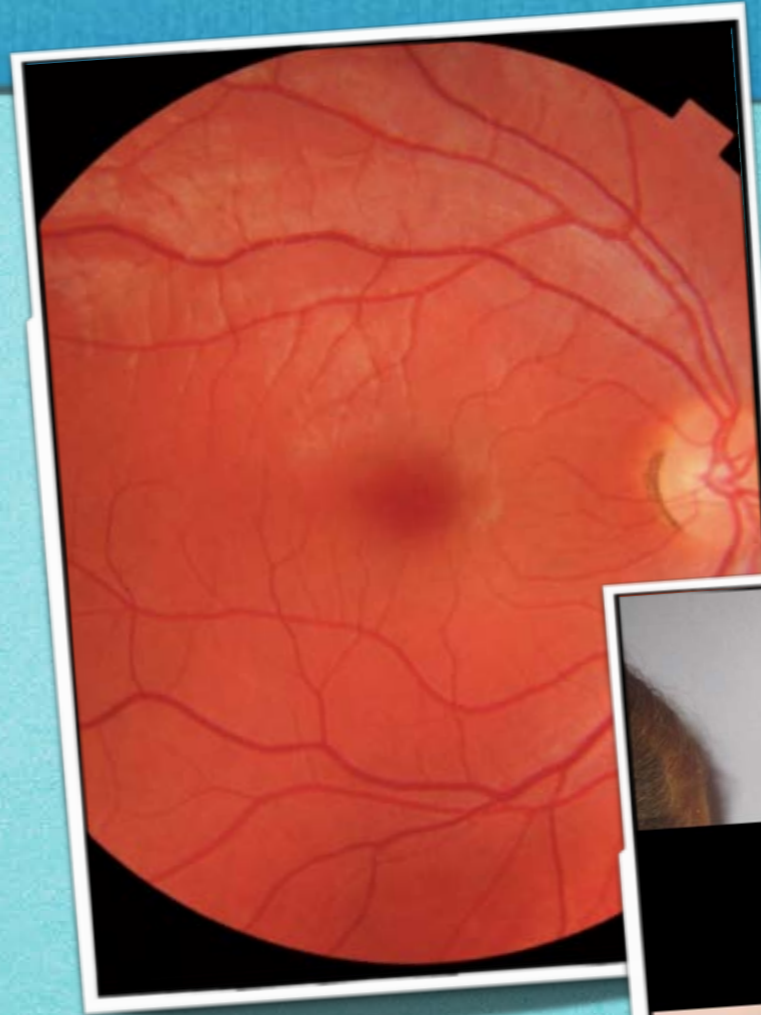Desarrollo Visual del Niño

- ▶ Estímulos: Luz - Forma - Color
- ▶ Para Aprender a Ver el ojo debe estar sano los primeros 6 a 8 años de vida
- ▶ Transparencia de medios
- ▶ Retina sana
- ▶ Vías ópticas y cerebro permeables



Controles Oftalmológicos

- ▶ Recién Nacidos: Control Anatómico Screening cataratas, malformaciones de retina y NOP)
- ▶ 6 meses de vida: **Control Funcional.** AV, Fijación y Seguimiento, Alineación.
- ▶ 2 1/2 años: Valorar AV, estrabismos, errores refractivos ambliopía
- ▶ 6 años: AV, errores refractivos que alteren el aprendizaje.





Exámen Oftalmológico RN y Lactante

- ▶ No es doloroso
- ▶ Reflejos de Fijación y seguimiento
- ▶ Reflejo rojo
- ▶ Motilidad Ocular
- ▶ AV Test Mirada Preferencial
- ▶ Refracción y FO



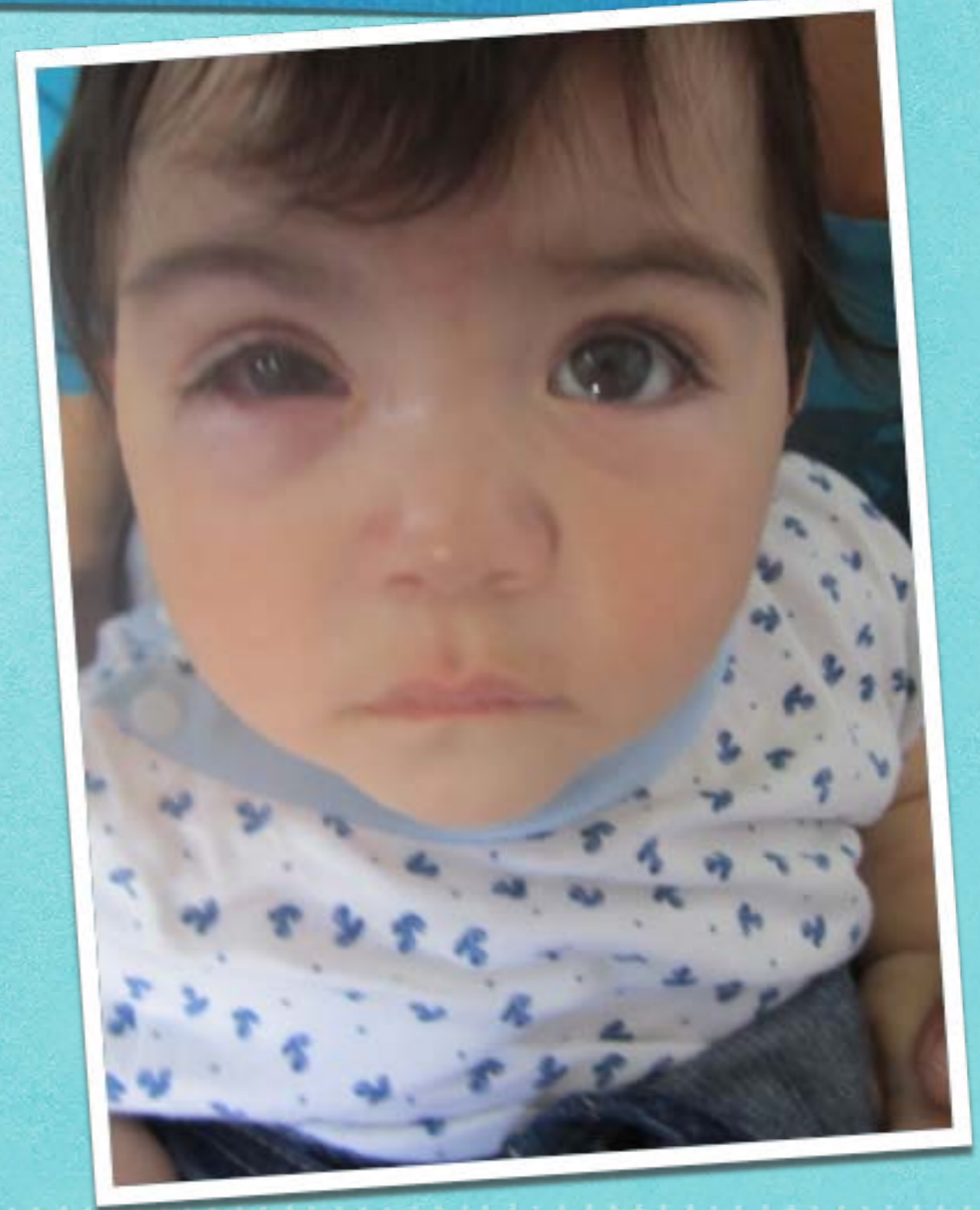Exámen Oftalmológico en Niños Mayores

- ▶ AV
- ▶ Alineamiento
- ▶ Motilidad Ocular
- ▶ BMC
- ▶ Refracción
- ▶ FO



Ojo Rojo

- ▶ Motivo de consulta frecuente
- ▶ Incomoda al pediatra
- ▶ y al oftalmólogo ...también
- ▶ Una conjuntivitis puede causar ambliopía irreversible



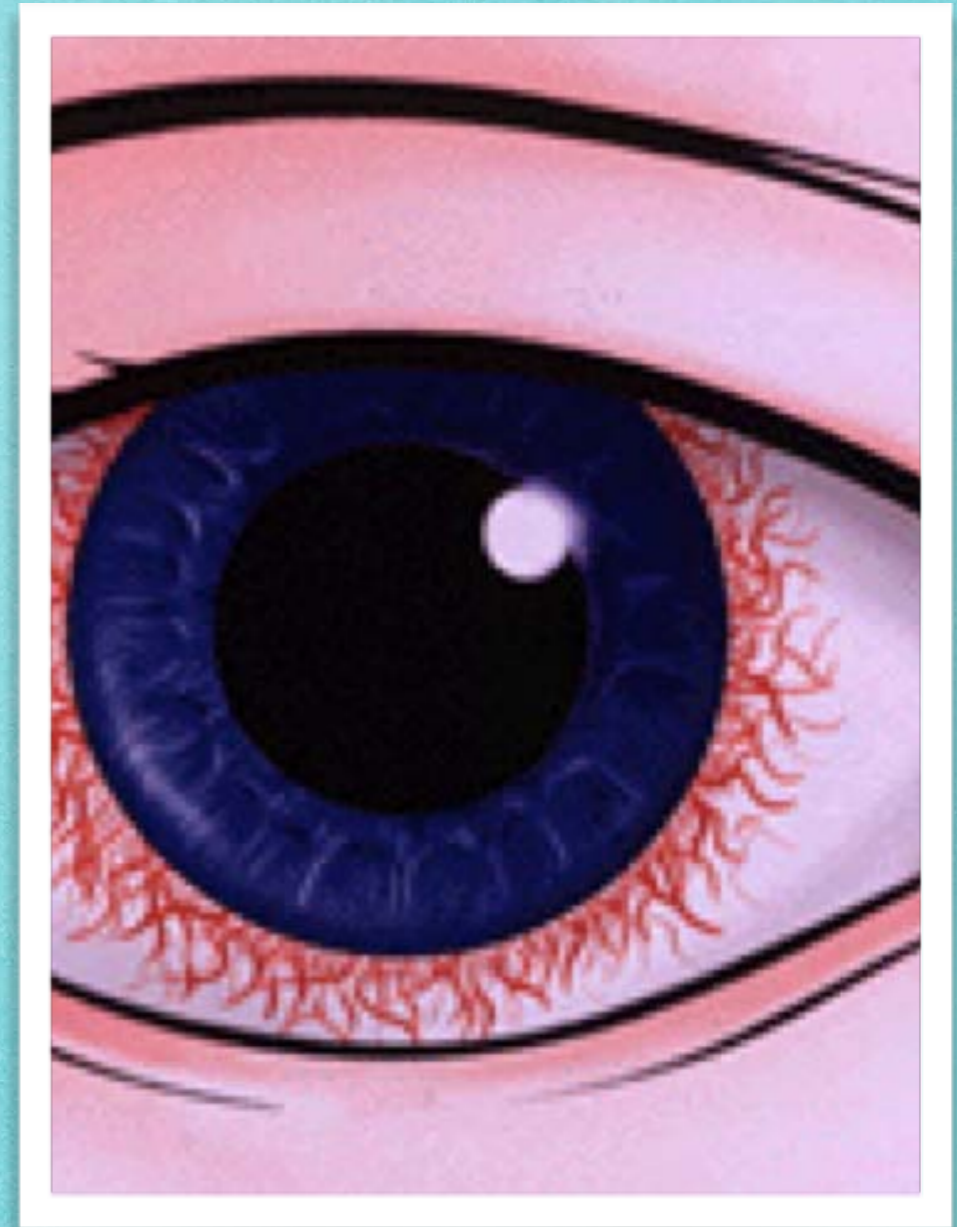
Ojo Rojo

- ▶ La mayoría de las causas de ojo son benignas pero hay ciertas patologías que deben ser reconocidas y derivadas.
- ▶ Amplio espectro de diagnósticos diferenciales.
- ▶ El interrogatorio es crítico. Preguntas como inicio, duración, uni o bilateral, exposición a personas enfermas, dolor, picazón, secreción, cambios en AV.
- ▶ Derivar con Dolor, Cambios significativos de AV y Fotofobia!



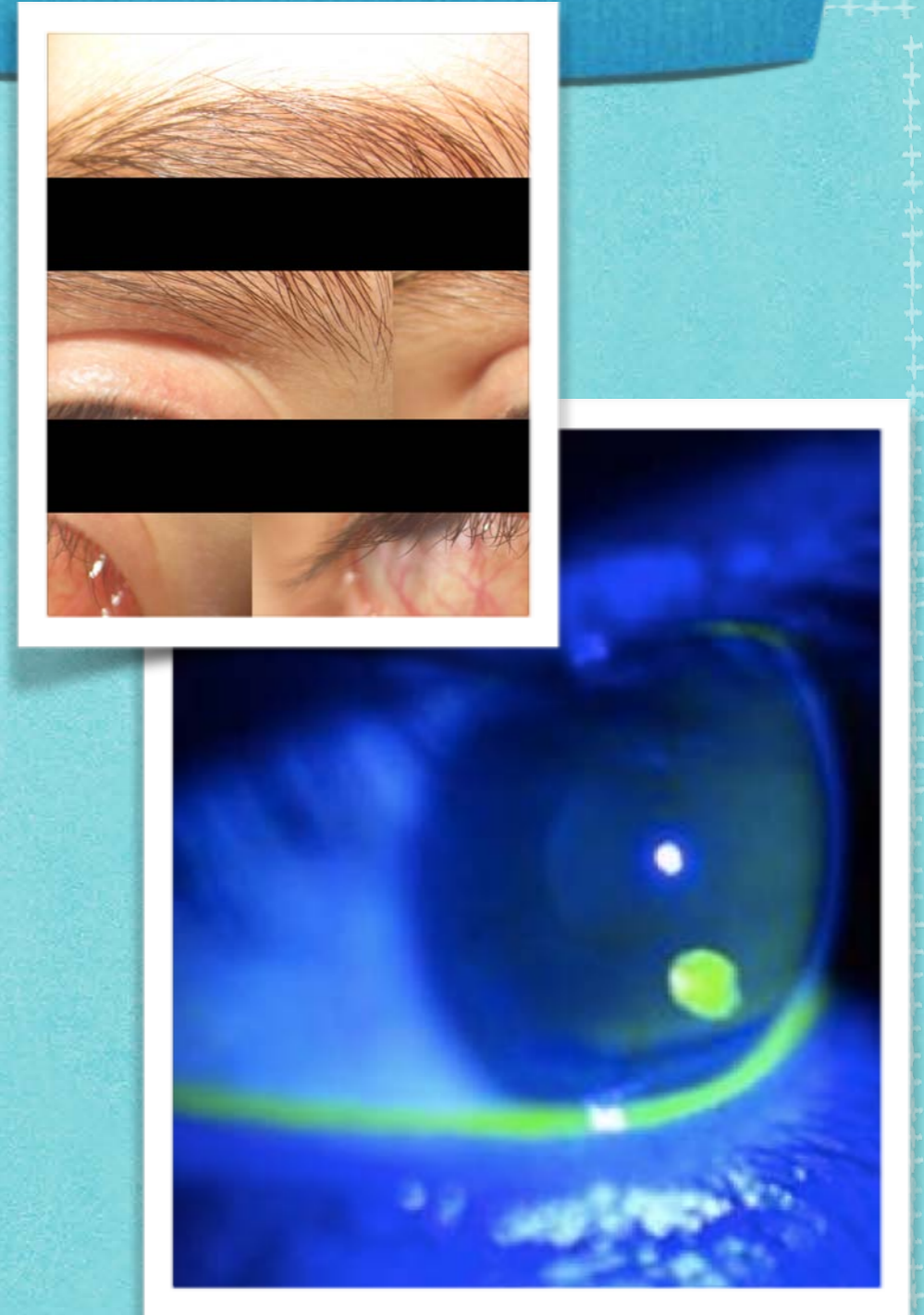
Evaluación Ojo Rojo

- ▶ Colocarse Guantes!
- ▶ Chequear AV
- ▶ Linterna u Oftalmoscopio evaluar pupilas, cornea, patrón de irritación de conjuntiva y esclera
- ▶ Inyección ciliar problemas en cornea o iritis



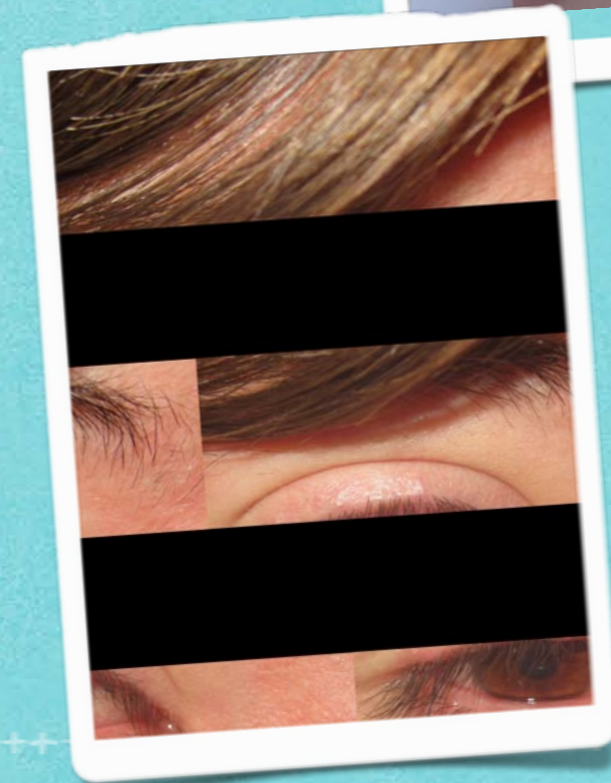Evaluación Ojo Rojo

- ▶ Abrir los párpados y chequear conjuntiva bulbar y tarsal
- ▶ Colocar fluoresceína y mirar con filtro azul defecto epitelio corneal
- ▶ Motilidad ocular
- ▶ Tomar muestra de secreción conjuntival
- ▶ Antecedente de trauma ocular, sospecha de herida penetrante vendaje flojo sin comprimir y derivar urgente.



Ojo Rojo

- ▶ El ojo rojo es complejo porque es un signo inespecífico.
- ▶ Puede comprometer conjuntiva, epiesclera, esclera, cornea, párpados, vía lagrimal, tracto uveal y retina.
- ▶ Causas inflamación, infección, trauma, cuerpo extraño, o estructural y la causa puede estar localizada en el ojo pero ser un desorden sistémico.



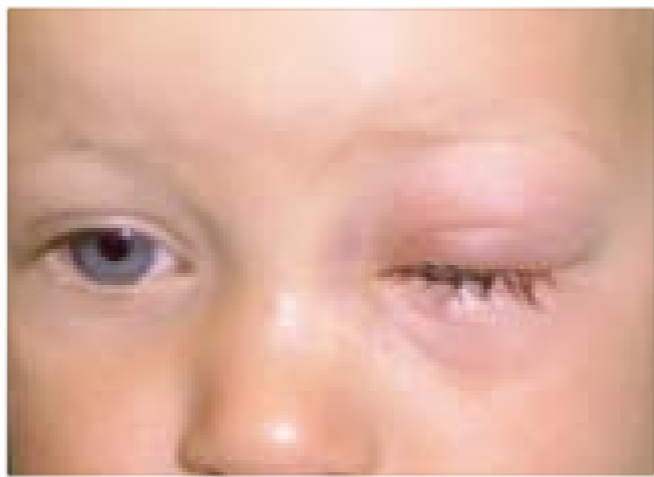
Conjuntivitis Viral

- ▶ Fiebre Faringo Conjuntival asociada a CVAS sepa adenovirus

- ✓ Variante agresiva
Queratoconjuntivitis Epidémica muy contagiosa y sintomática.

- ✓ Puede asociarse a conj hemorragica, depositos subepiteliales de la cornea causando visión borrosa, dolor y fotofobia.

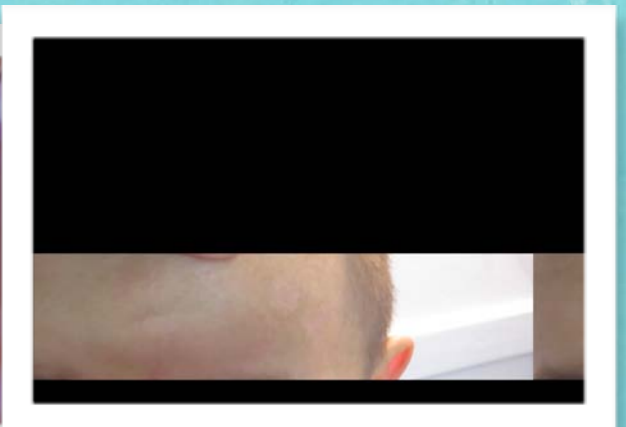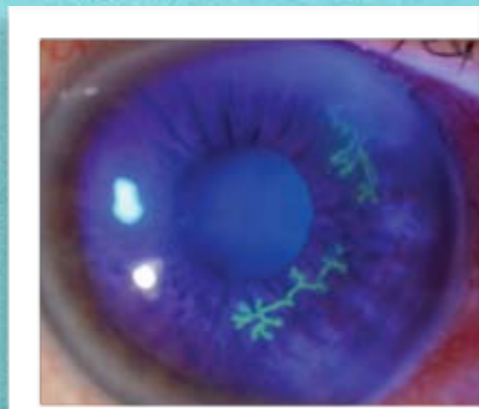- ▶ Herpes Sim



enf severa

- ▶ + Si hay vesiculas en el parpado , ojo rojo o historia de herpes previo derivar!

- ▶ Ulcera de Cornea dendrítica requiere tto topico y VO con Acyclovir

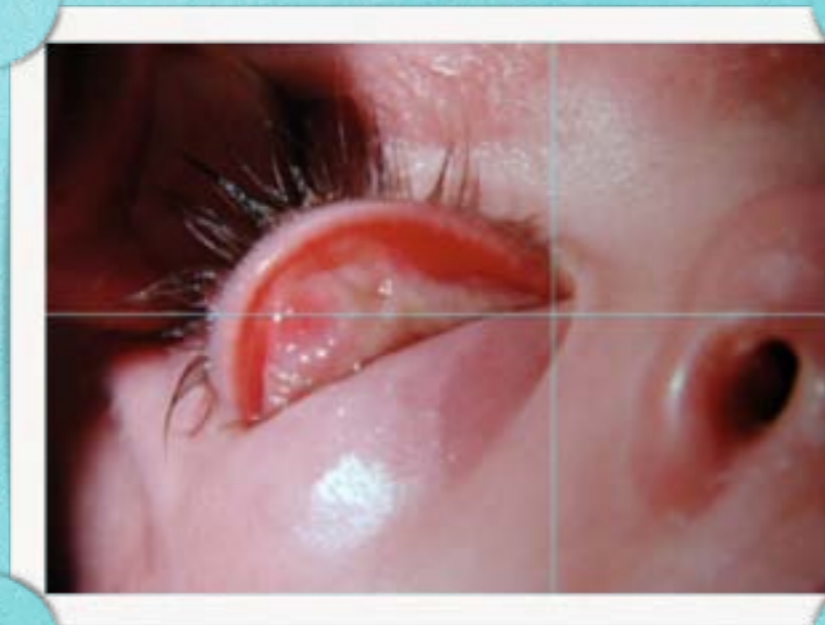

Conjuntivitis Viral

- ▶ Tratamiento CUIDADO DE SOPORTE
- ▶ Síntomas deben disminuir en la primer semana pero puede persistir 10 a 15 ds
- ▶ Antibióticos no resuelven las conjuntivitis virales
- ▶ Compresas Frías, Lagrimas Artificiales para lubricación y confort
- ▶ No escuela ni guardería por vs días, hasta que no desaparezcan los síntomas
- ▶ En formas severas puede adicionarse CTC de superficie monitorizada por Oftalmólogo

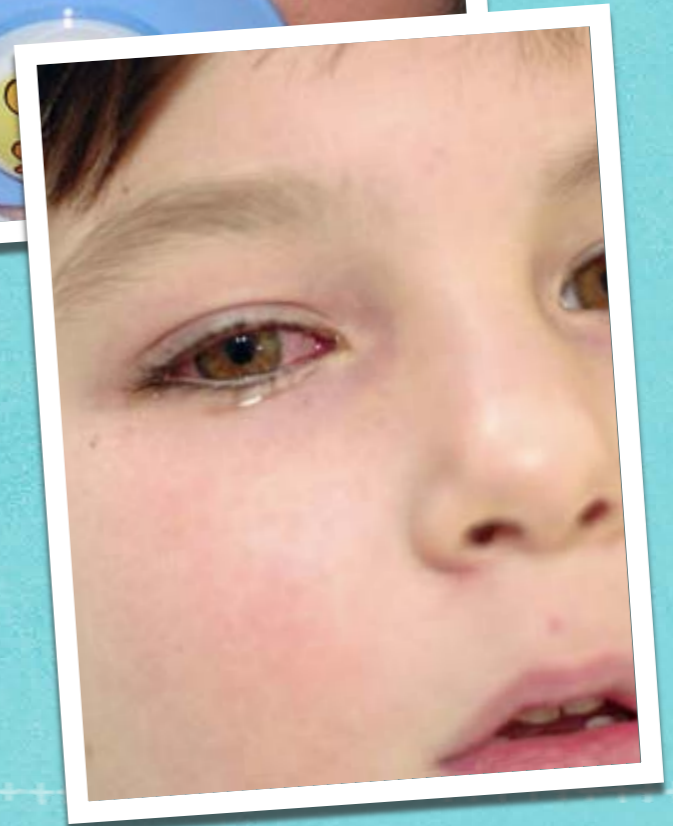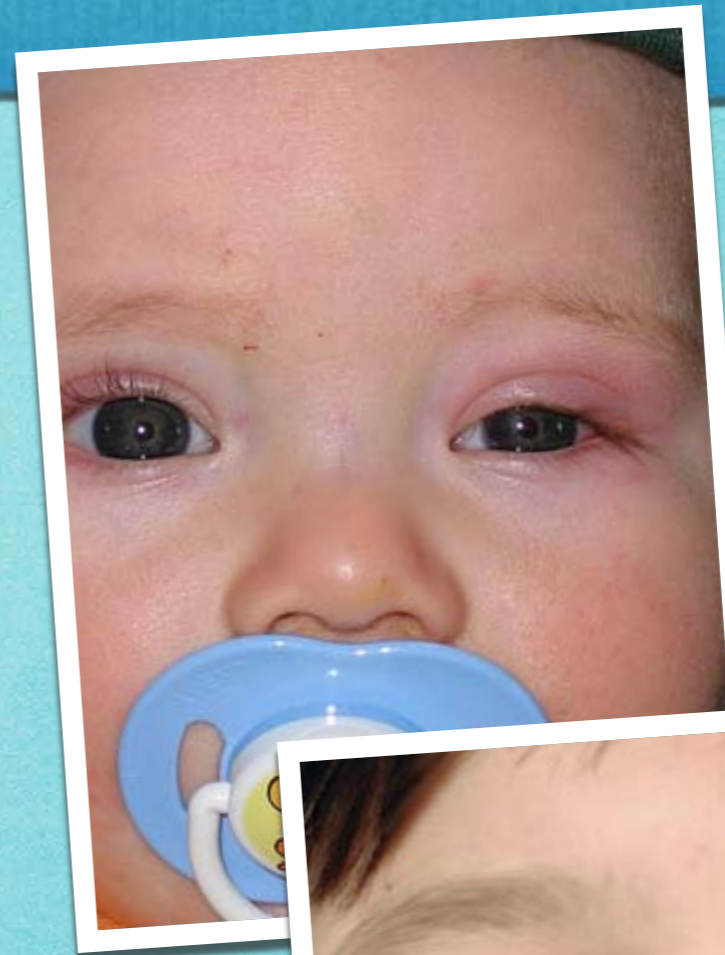Conjuntivitis Viral

- ▶ Cuando Derivar
- ▶ NO resuelven los síntomas en una semana
- ▶ Afectación de AV
- ▶ Severa fotofobia o dolor
- ▶ Organización de membranas inflamatorias en el fondo de saco





Conjuntivitis Bacteriana

- ▶ Secreción purulenta con ojo rojo y quemosis.
- ▶ *Stafilococo Aureus*, *Streptococo Pneumococo*, *Viridans*, *Haemofilus*, *E.Coli* y *Pseudomona Aeruginosa*.
- ▶ TTo
- ▶ Eritromicina
- ▶ Tobramicina
- ▶ Polymixina B /Trimetropina
- ▶ Higiene de Manos
- ▶ Gotear lagrimas, solución fisiológica para eliminar secreción



Conjuntivitis Alérgicas

- ▶ Las alergias oculares afectan 15-25 % de la población mundial y su prevalencia continua en aumento.



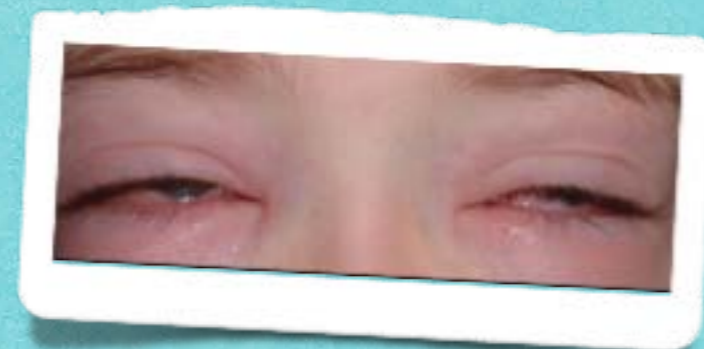Conjuntivitis Alérgicas

- ▶ Las alergias oculares afectan 15-25 % de la población mundial y su prevalencia continua en aumento.

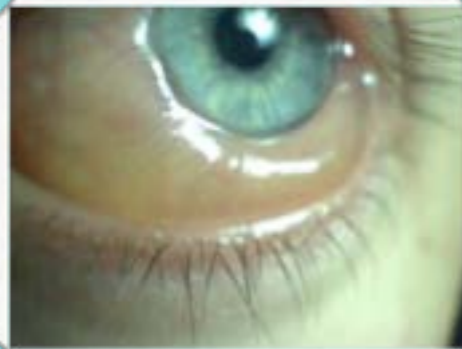

Conjuntivitis Alérgicas

- ▶ Conjuntivitis Alérgica Estacional / Perenne
- ▶ Queratoconjuntivitis Vernal
- ▶ Queratoconjuntivitis Atópica
- ▶ Conjuntivitis Papilar Gigante

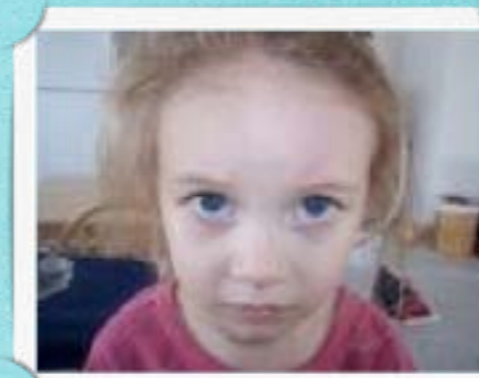

Signos y Síntomas



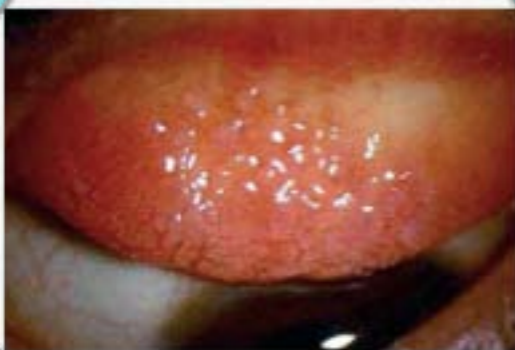▶ Picazón

Conjuntiva
Edematosa



▶ Epífora

Congestión venosa
sin compromiso
Corneal



▶ Ardor

Hipertrofia
papilar

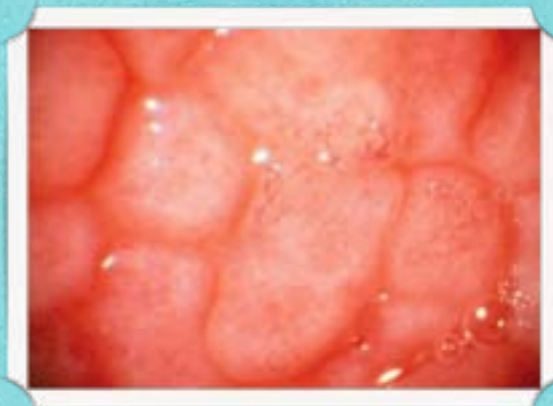
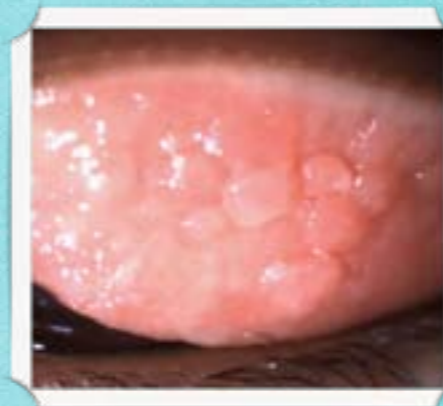
▶ Secreción Mucosa

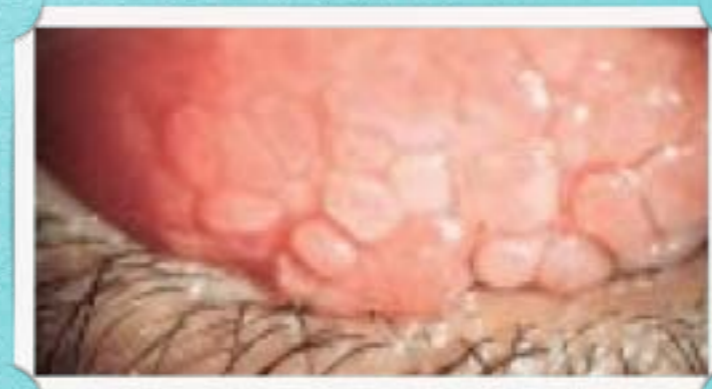Saludo alérgico

Queratoconjuntivitis Vernal

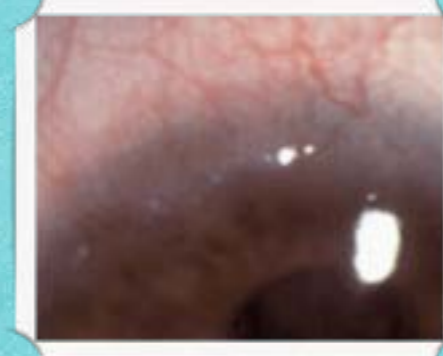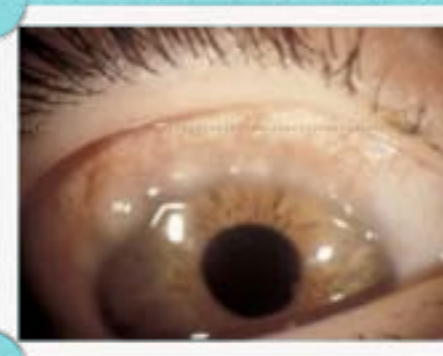- ▶ Papilas Gigantes
Tarsales Superiores



- ▶ Limbitis



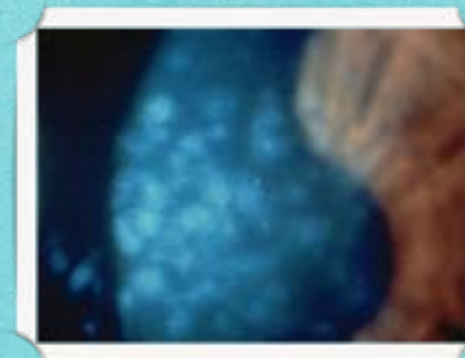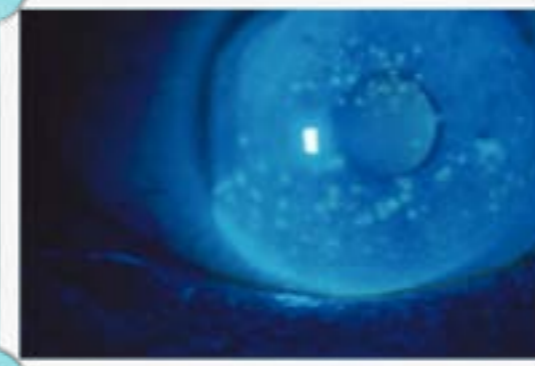
- ▶ Nódulos de Trantas



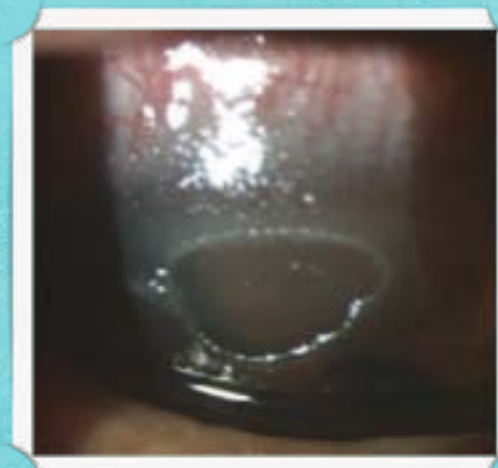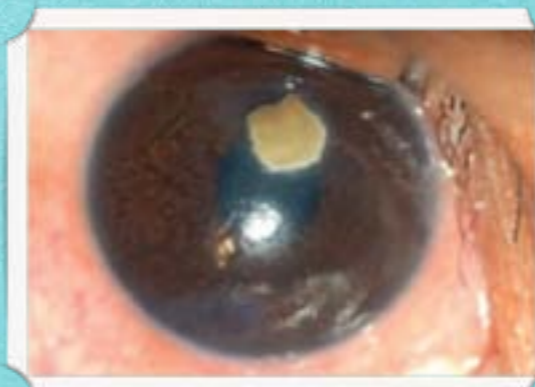Queratoconjuntivitis Vernal

Compromiso Corneal 50%

▶ Queratitis Epitelial



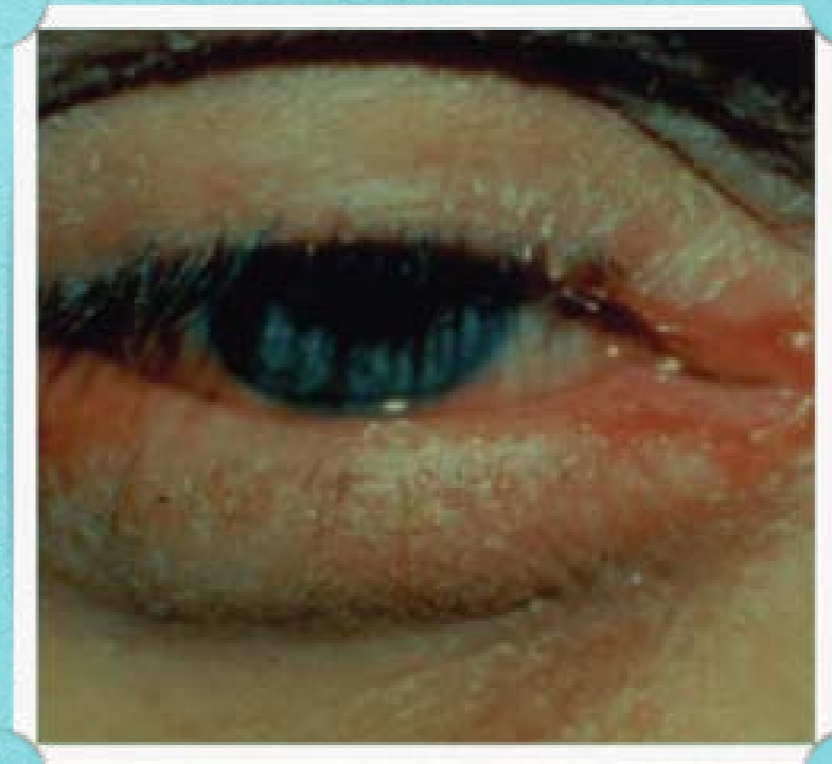▶ Queratitis Estromal



▶ Ulcera en Escudo

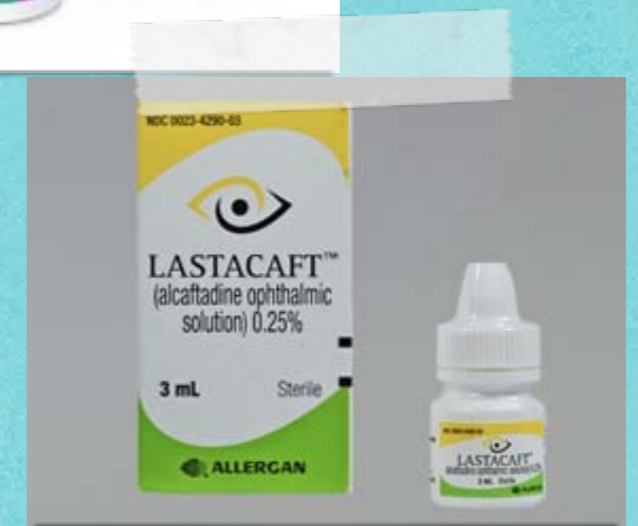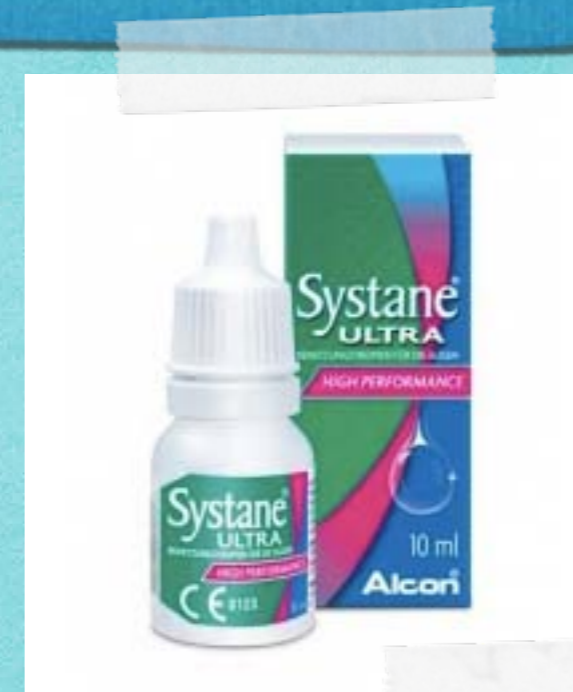Queratoconjuntivitis Atópica

- ▶ Historia Atopía (alergia, eczema, asma)
- ▶ Párpados macerados, rojos , gruesos, blefaritis, madarosis
- ▶ Infiltrados Corneales con vascularización
- ▶ Cataratas subcorticales



Tratamiento Conjuntivitis Alérgicas

- ▶ Compresas Frías
- ▶ Lágrimas Artificiales sin conservantes
- ▶ Colirios AntiH1
- ▶ Corticoides de Superficie
- ▶ Ciclosporina Tópica
- ▶ Corticoide Inyectable intrapalpebral/CX



Tratamiento Conjuntivitis Alérgicas

Generico

Nombre Comercial

Posología

Olopatadina 0.1%
por día

Patanol

1 gota 2 veces

Olopatadina 0.2%
día

Patanol S

1 gota por

Alcaftadina 0.25%

Laftacaft

1 gota por día

Besilato de Bepostatina
por día

Traler

1 gota 2 veces

Epinatsina 0.05%
por día

Elestat

1 gota 3 veces

Ciclosporina 0.1 %
por día

Ciclosporil

1 gota 2 veces

Ciclosporina 0.5 al 2%

Preparado Farmacia

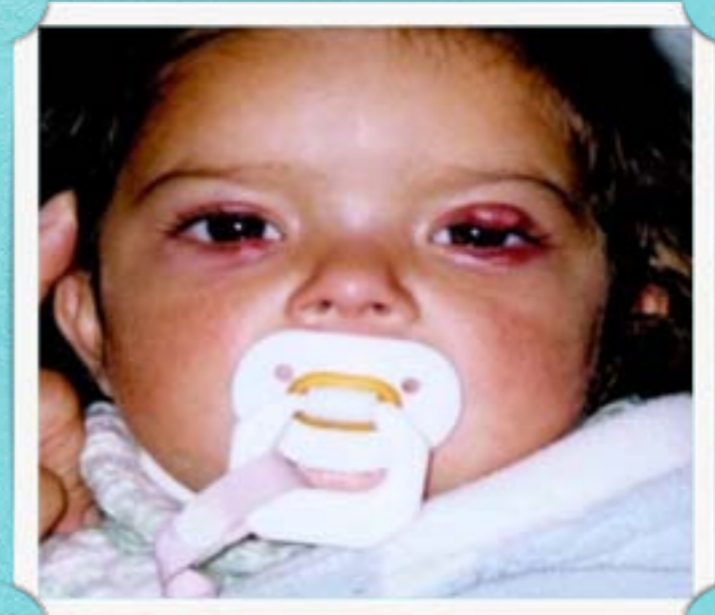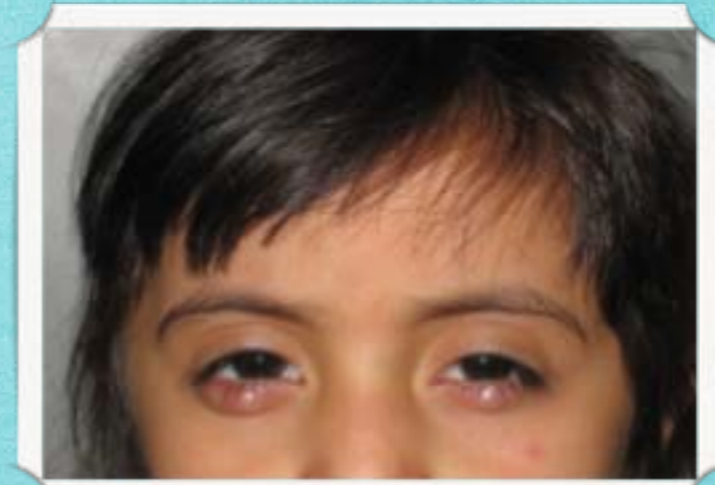
Loteprednol 0.2-0.5%
veces/día

Alrex / Lotemax

1 gota 4

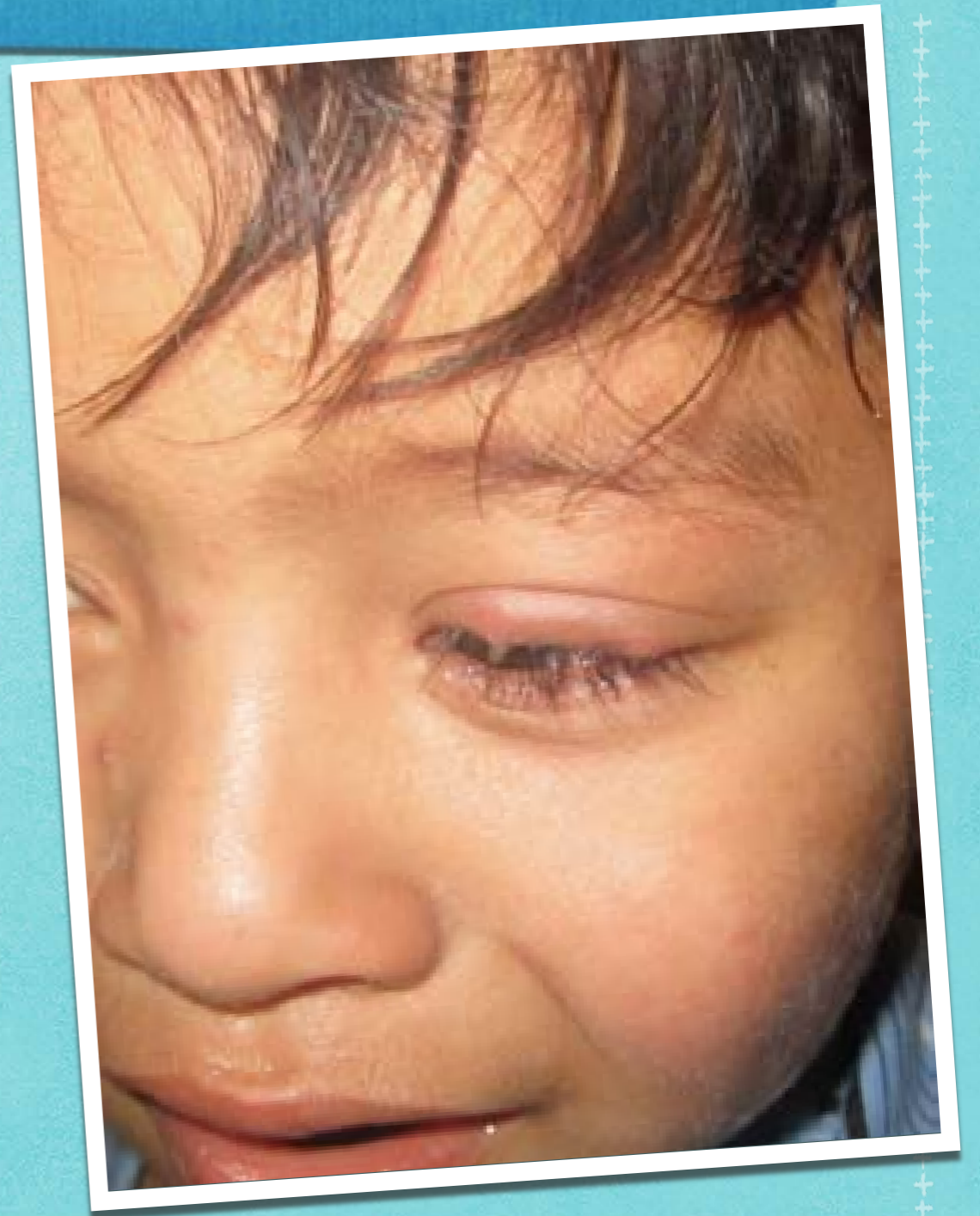Chalazion

- ▶ NO es una infección es una colección de residuo inflamatorio proveniente de glándulas sebáceas de los párpados
- ▶ Sin dolor/ consistencia firme subcutánea/ recurrente
- ▶ Ocasionalmente se puede inflamarse, aumentar de tamaño, reacción conjuntival/ celulitis



Tratamiento Chalazion

- ▶ Evaluar AV / Refracción
- ▶ Descartar base alérgica
- ▶ Compresas tibias
- ▶ Higiene Palpebral en la blefaritis
- ▶ ATB Azitromicina tópica
- ▶ Ungüento ATB/CTC

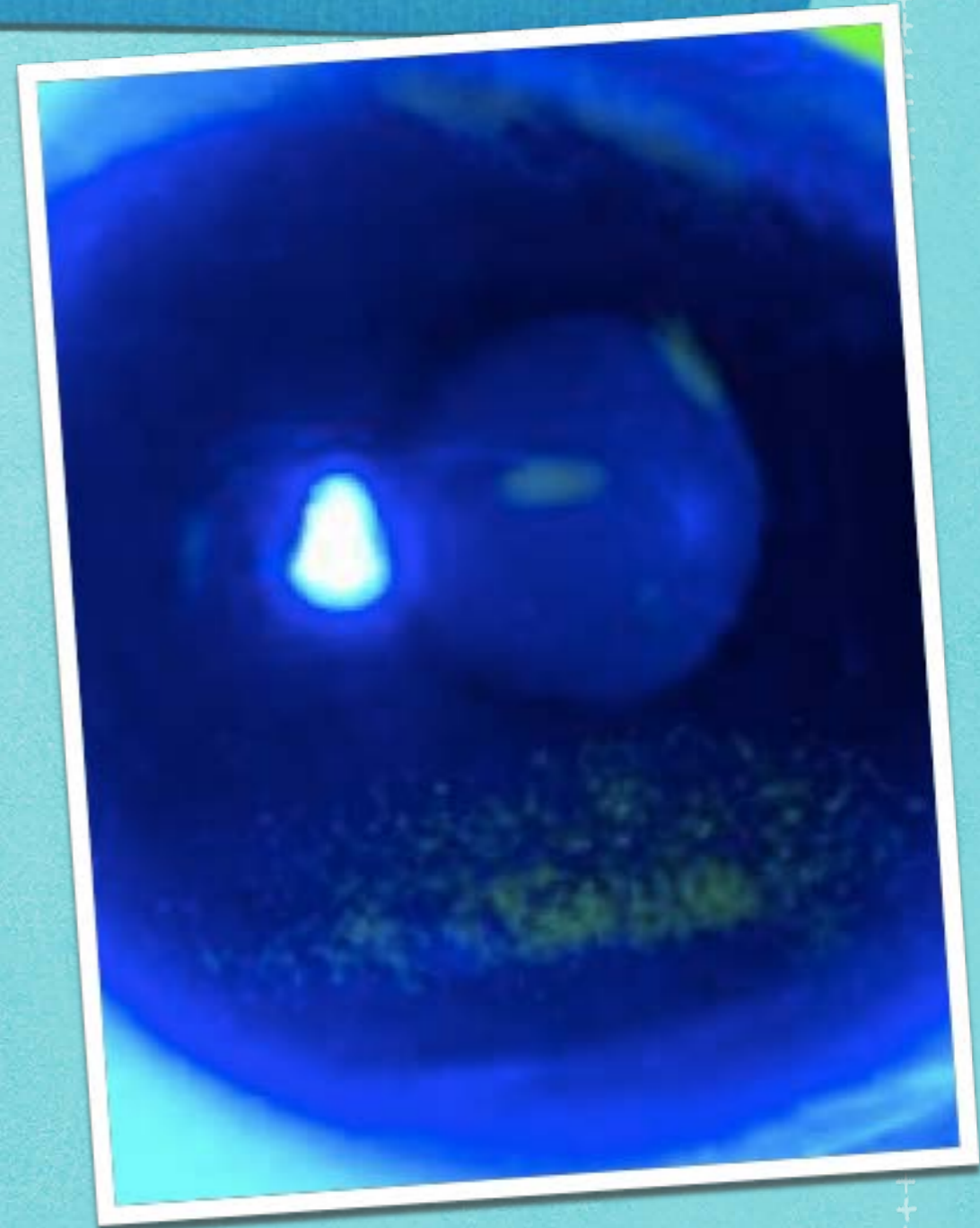


OJO ROJO y Asociaciones Sistémicas

- ▶ Historia de trasplante de médula/ GVHD
- ▶ Historia de Radiación
- ▶ Uveítis HLAB27, Kawasaki, LES, Sjogren, EII
- ▶ Síndrome de Steven Johnson, Necrólisis tóxica epidérmica
- ▶ Penfigoide
- ▶ Colagenopatías
- ▶ Deficiencia de Vitamina A
- ▶ Rosacea

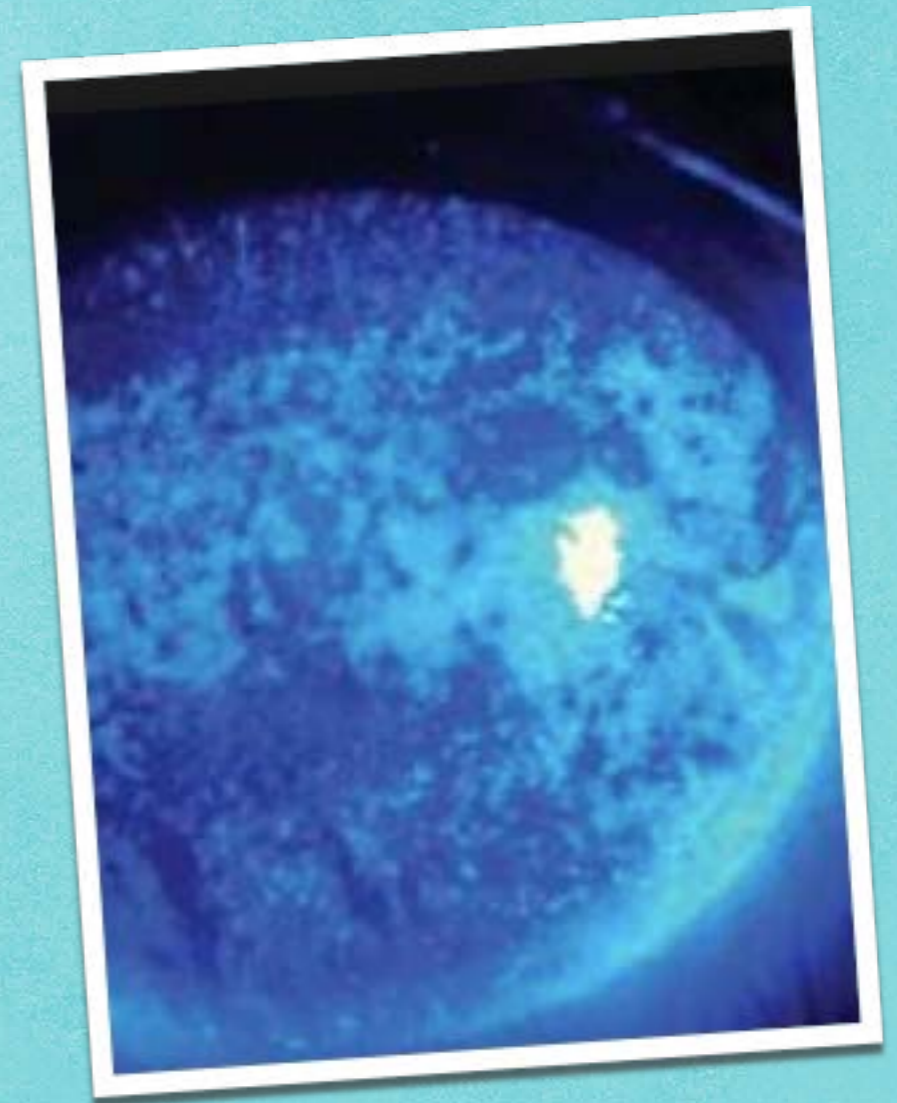
GVHD

- ▶ Ojo seco y doloroso
- ▶ Fotofobia / Intenso Lagrimeo
- ▶ Dificultad en apertura de hendiduras por secreciones mucosas secas
- ▶ Escleritis bilateral
- ▶ Blefaritis/ conjuntivitis cicatrizales con o sin simblefaron
- ▶ Queratoconjuntivitis limbica superior
- ▶ Queratitis / Conjuntivitis pseudomembranosa
- ▶ Hiperemia conjuntival, quemosis, exudados hemorragicos



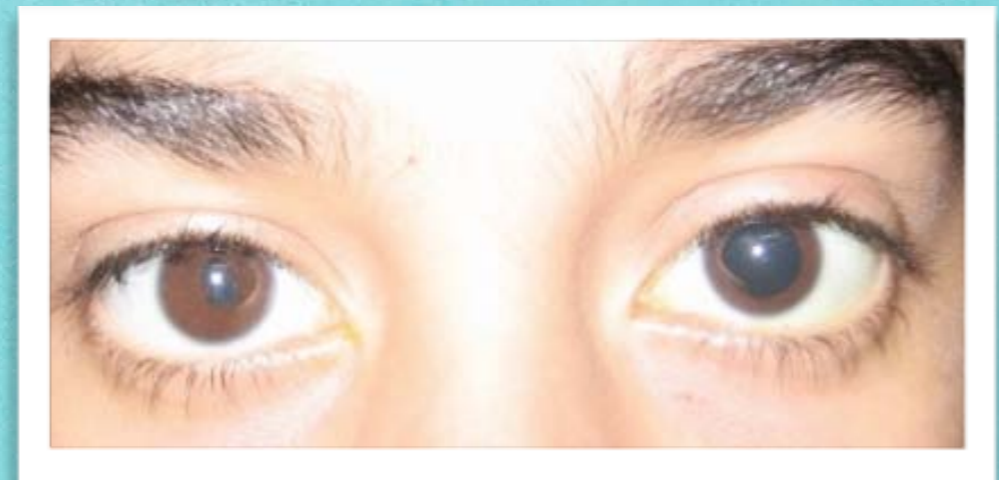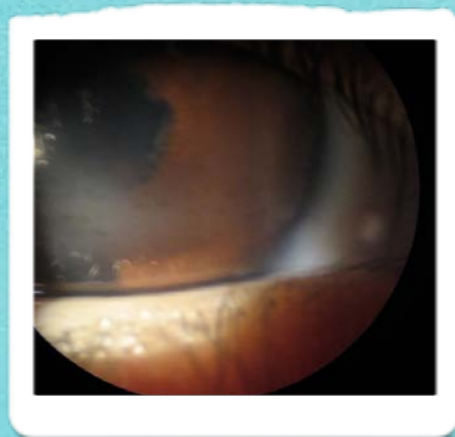
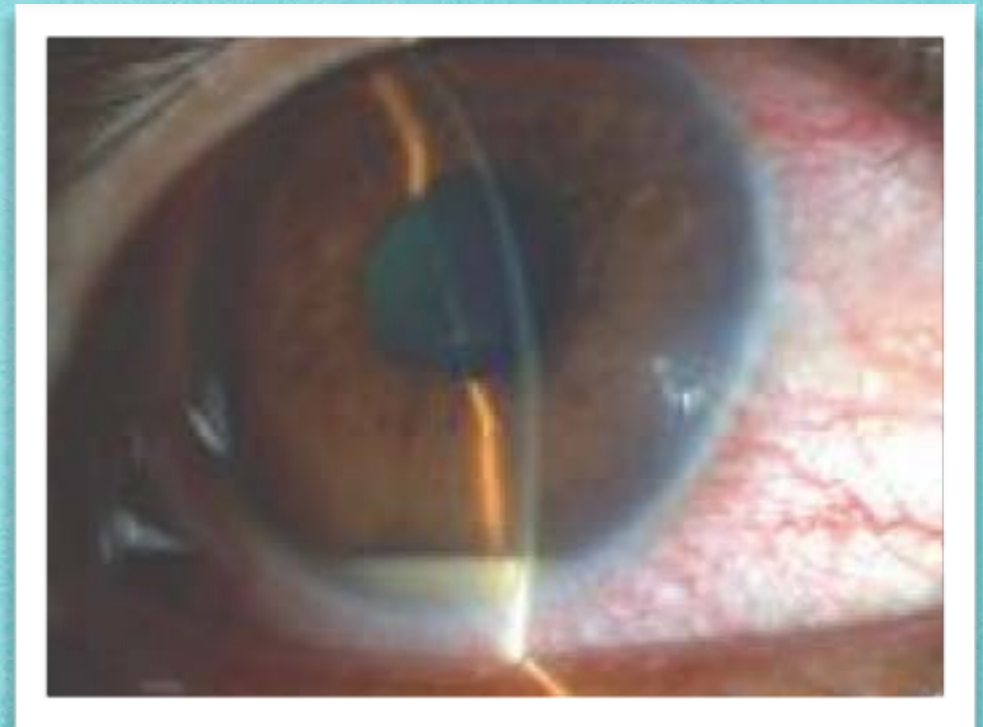
Tratamiento GVHD

- ▶ Oclusión/Higiene de Párpados/compresas tibias/ambiente humidificado
- ▶ LC terapéutico
 - Tópico
 - Lagrmas Artificiales sin conservante
 - CTC Topico
 - Cyclosporina Tópica
 - Suero Autologo Sistémico (Oral, IV)
- ▶ Quirúrgico
 - Oclusión del punto lagrimal
 - Tarsorrafia Parcial



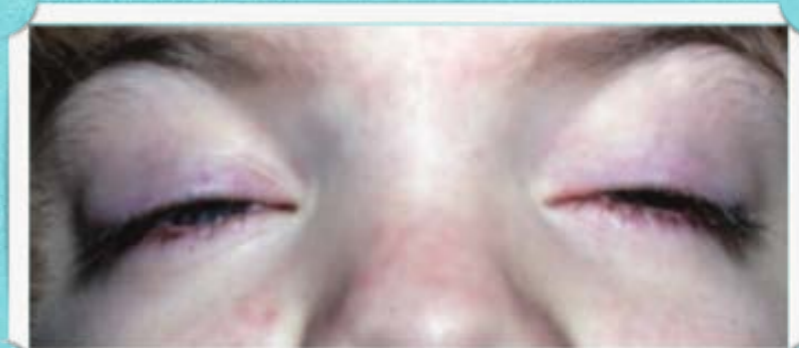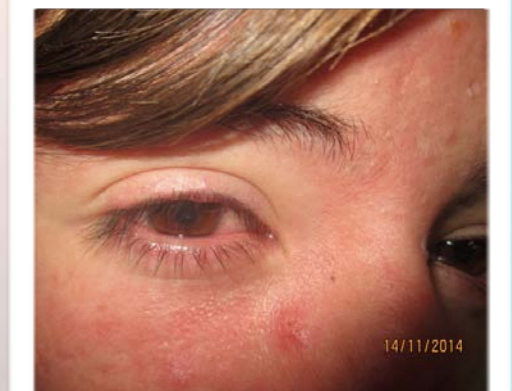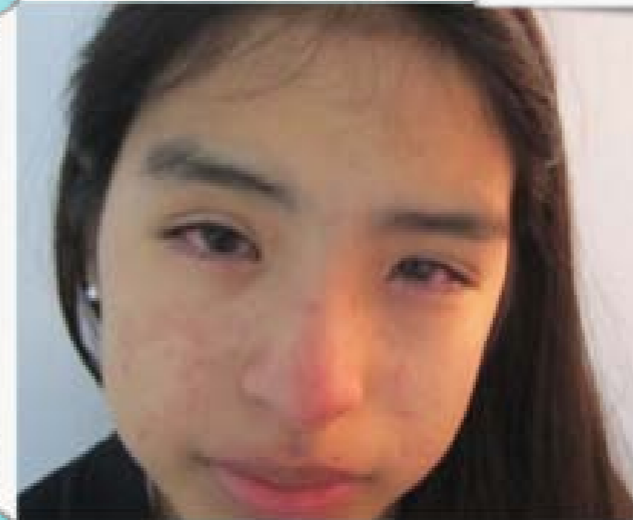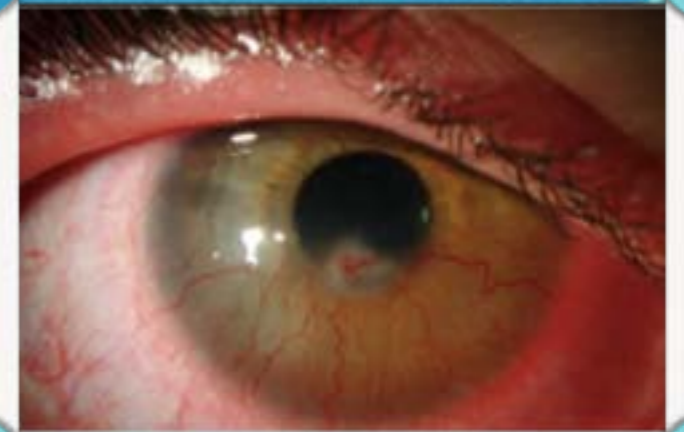
Uveitis

- ▶ Inflamación Intraocular
- ▶ Ojo Rojo, Fotofobia, ↓AV, dolor
- ▶ Asintomática AIJ
- ▶ AIJ, Sjogren, LES, Artritis Reactivas, EII, Nefritis.



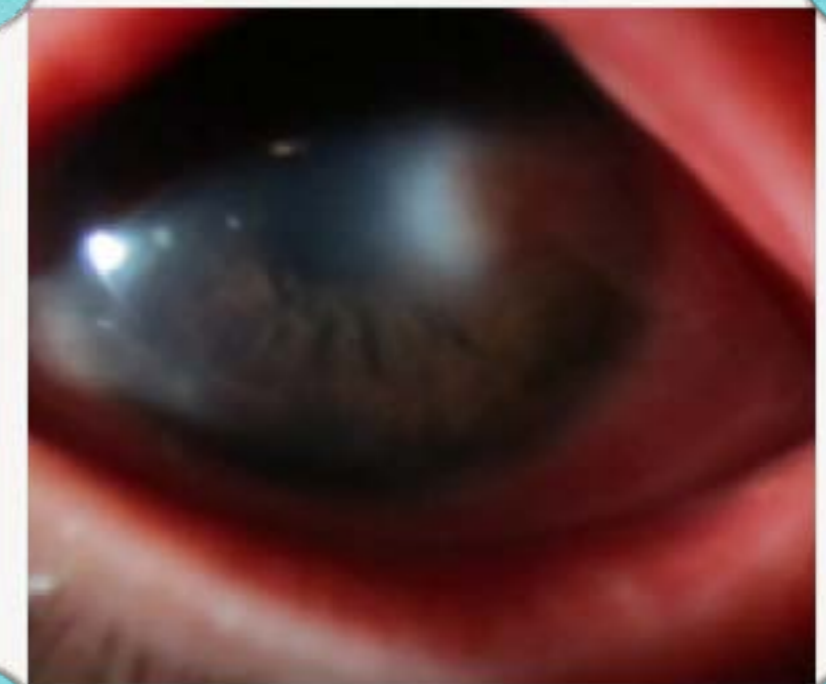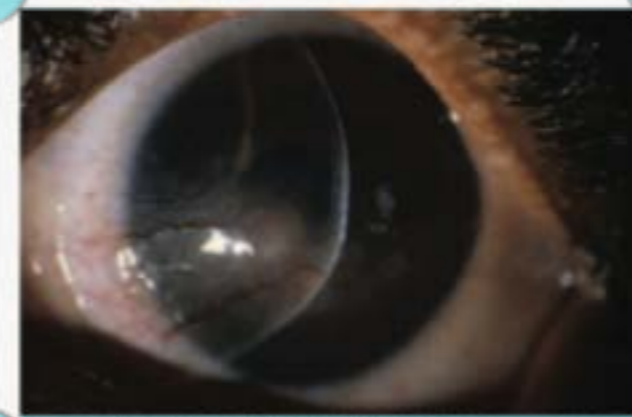Queratoconjuntivitis Flictenular

- ▶ **Patología Inflamatoria**
- ▶ **Reacción Hipersensibilidad Tipo IV antígeno Stafilococo**
- ▶ **Blefaritis Crónica, Chalaziones a repetición**
- ▶ **20-50% Rosacea Ocular**



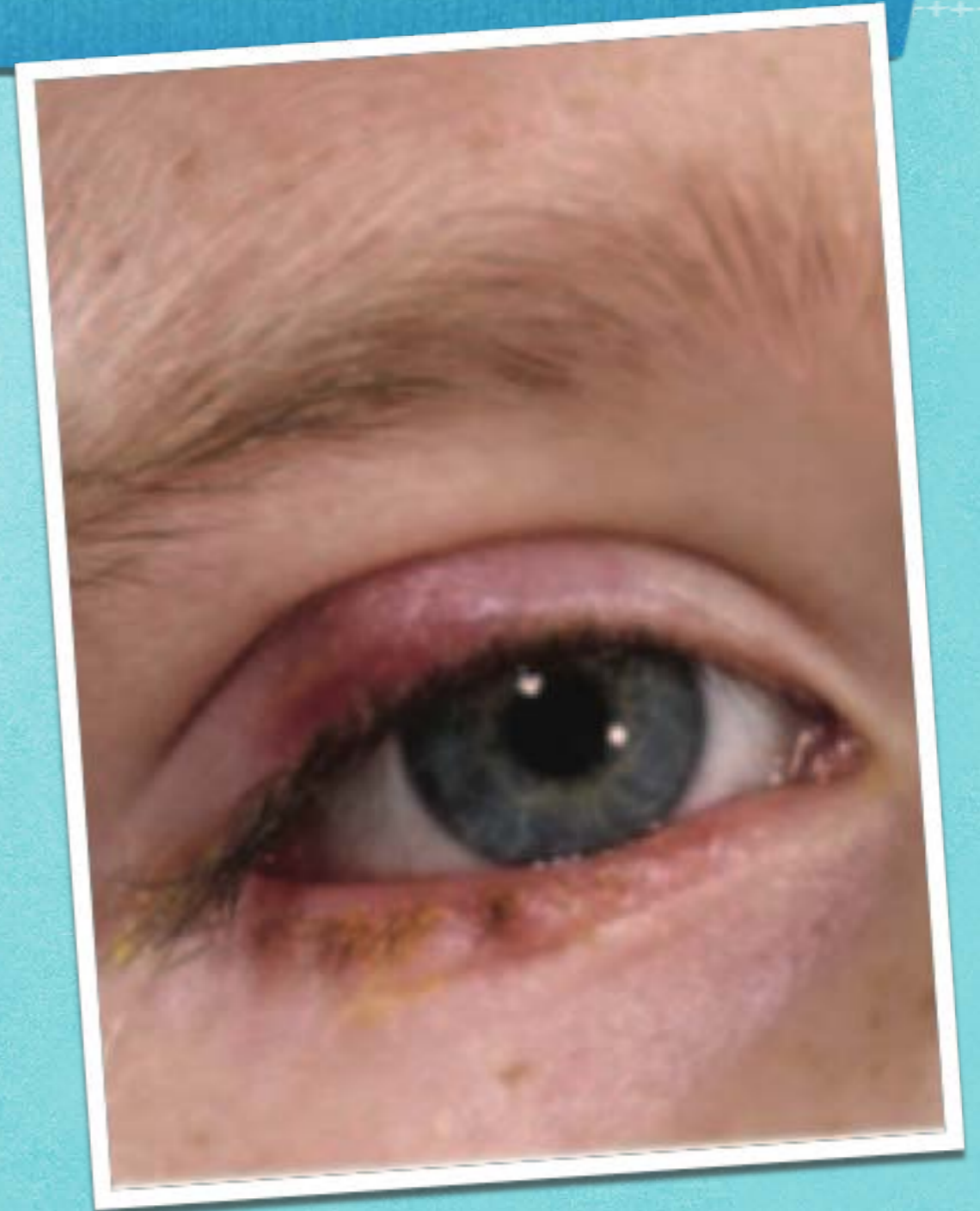Queratoconjuntivitis Flictenular

- ▶ Entidad poco reconocida
- ▶ 65-80% Infiltrados Corneales
- ▶ 25-40% Ambliopia



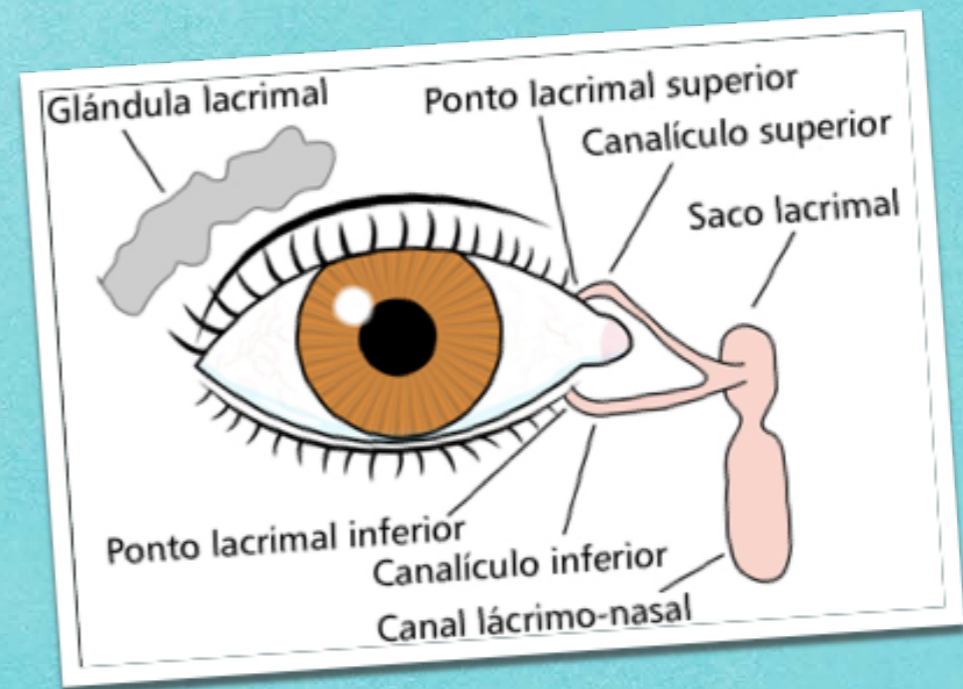
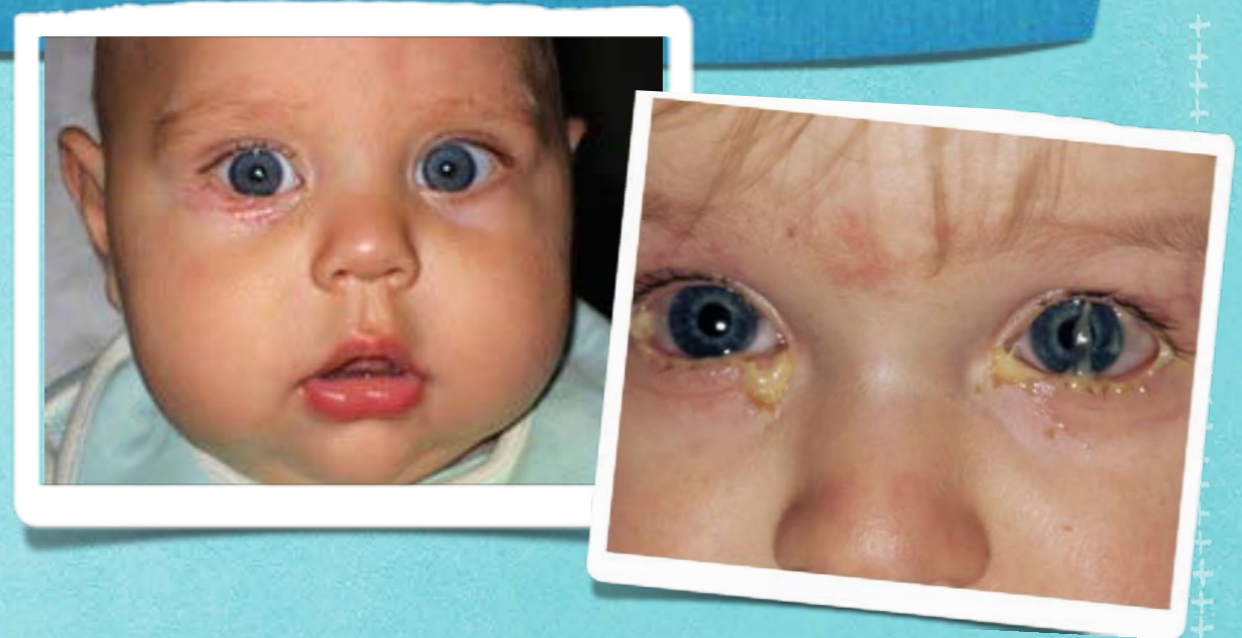Tratamiento QCF

- ▶ Higiene Palpebral
- ▶ Tópico ATB Y CTC
- ▶ Sistémico ATB
- ▶ Azitromicina vo 15mg/kg/día
2 a 3 meses



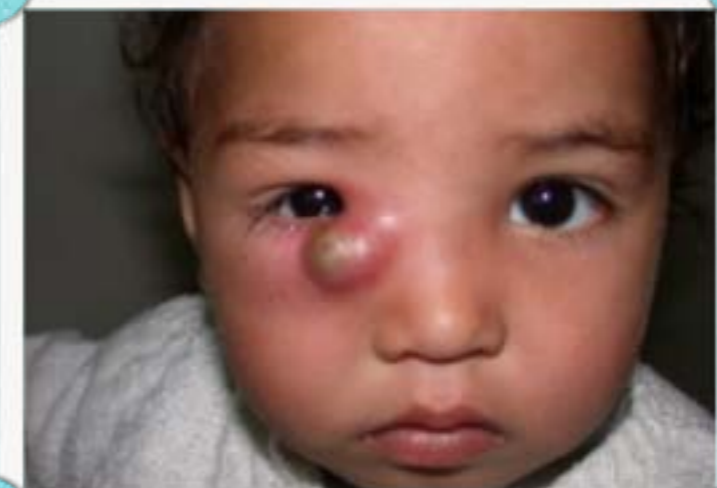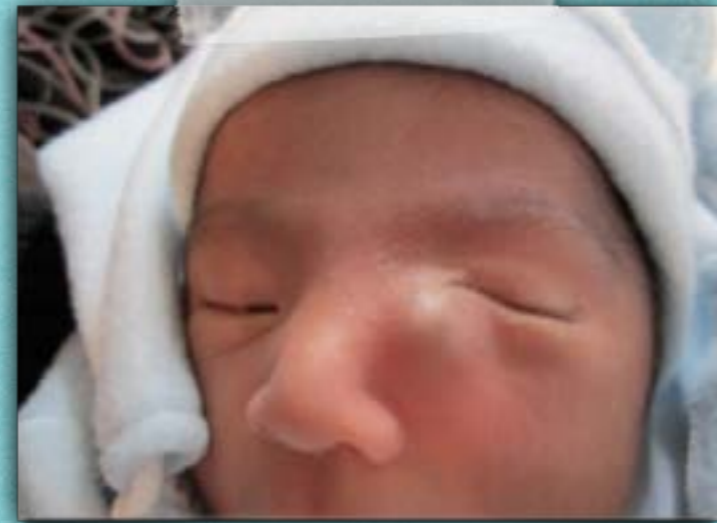Obstrucción Vía Lagrimal

- ▶ 5% de niños padecen OVL
- ▶ 95% resolución espontánea al año de vida
- ▶ Epifora, secreción, ojo rojo



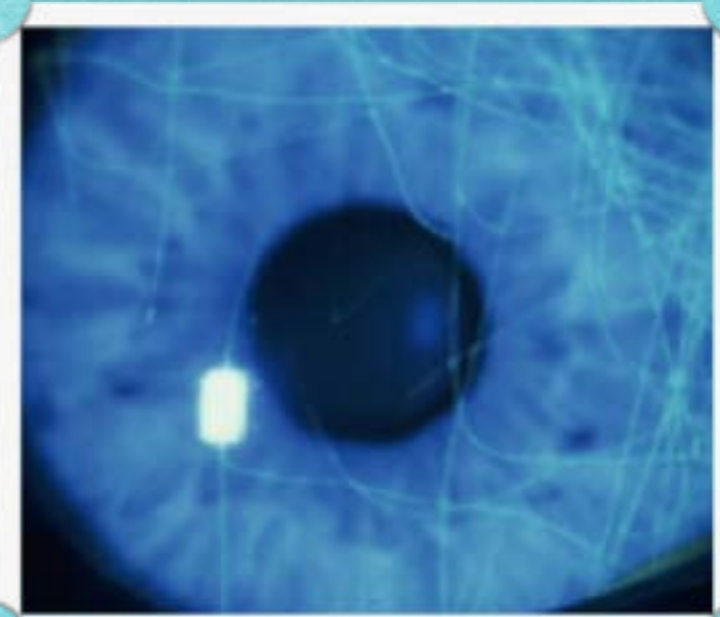
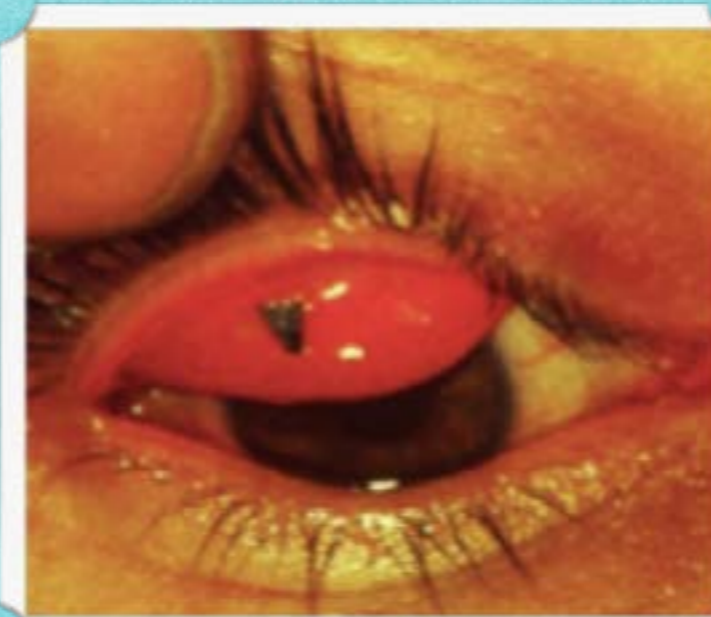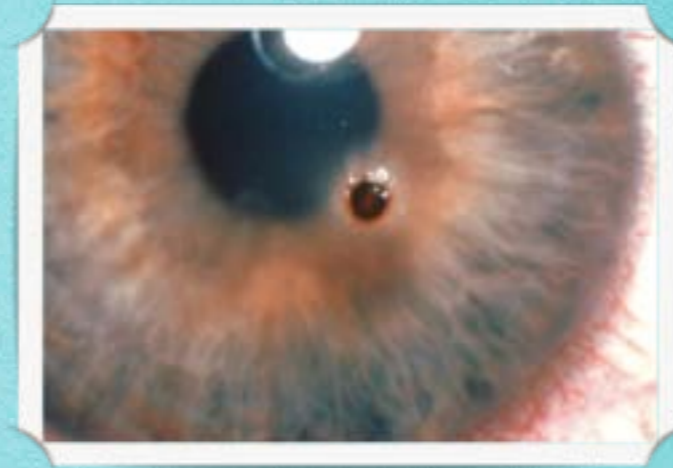
Obstrucción Vía Lagrimal

- ▶ Si se genera una acumulación de material purulento en el saco puede dar lugar a mucocele
- ▶ si hay infección dacricistitis



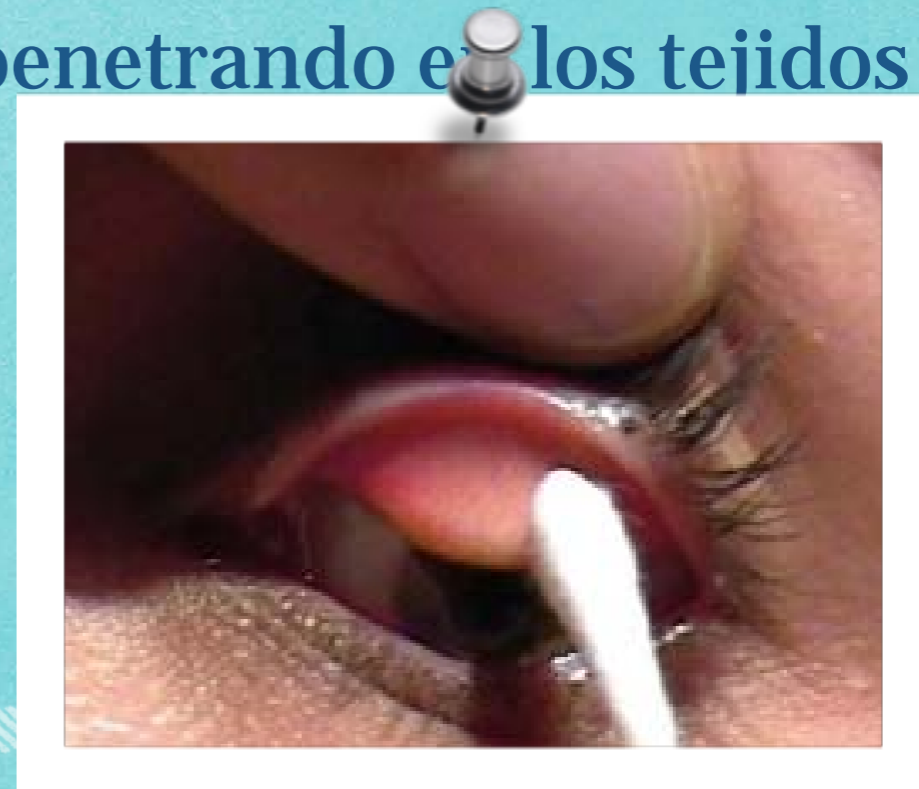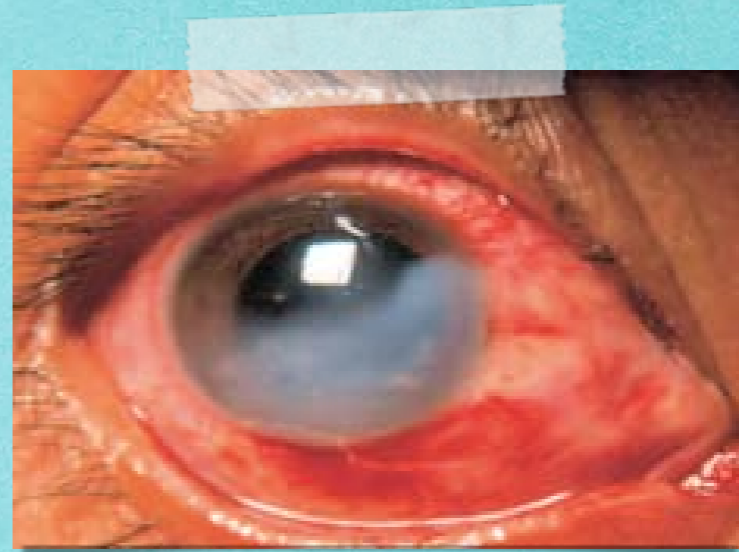
Cuerpo Extraño

- ▶ Ojo rojo
- ▶ Dolor
- ▶ Fotofobia
- ▶ Lagrimas
Artificiales



Quemaduras Acidos o Alcalis

- ▶ IRRIGAR 15´
- ▶ Acido desnaturaliza proteínas
- ▶ Alkali reacción saponificación penetrando en los tejidos

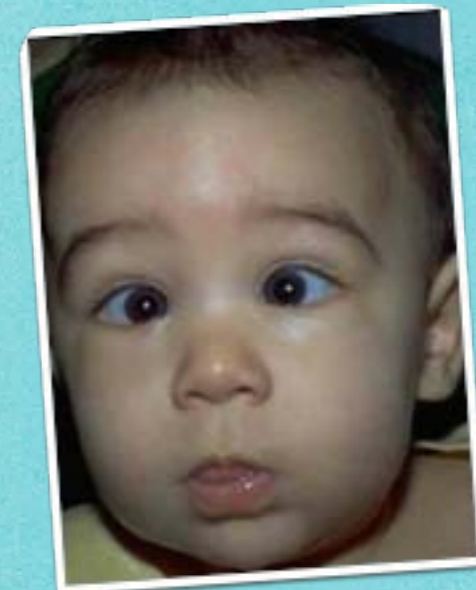
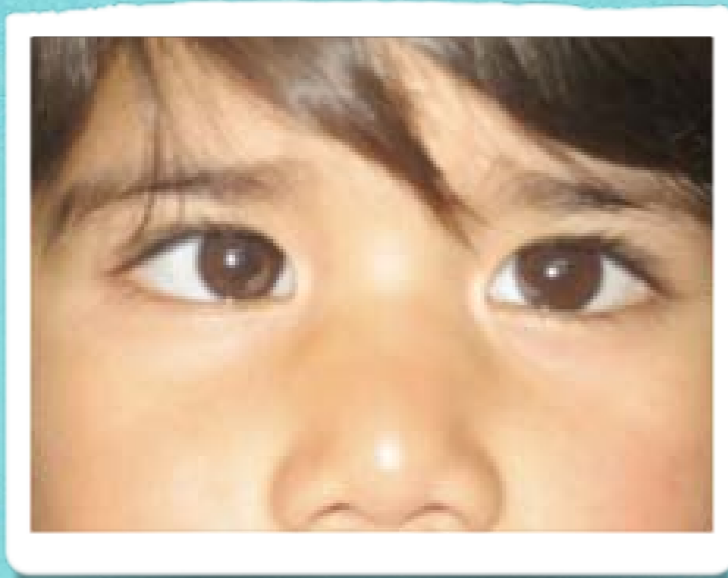
Ojo Rojo

- ▶ Signo Inespecífico
- ▶ Amplio espectro Diagnósticos Diferenciales
- ▶ Mayoría causas Benignas, algunas potencialmente ambliopizantes, deben ser reconocidas y derivadas
- ▶ Derivar con Dolor, Cambios significativos de AV y Fotofobia

Estrabismo & Timing

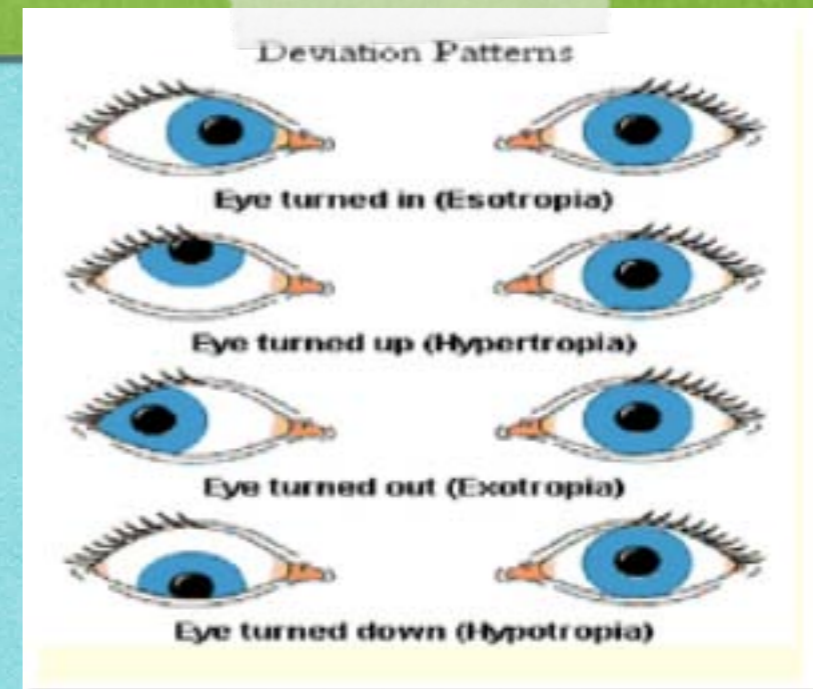
▶ Pérdida del Paralelismo Ocular



Estrabismo & Timing

Clasificación

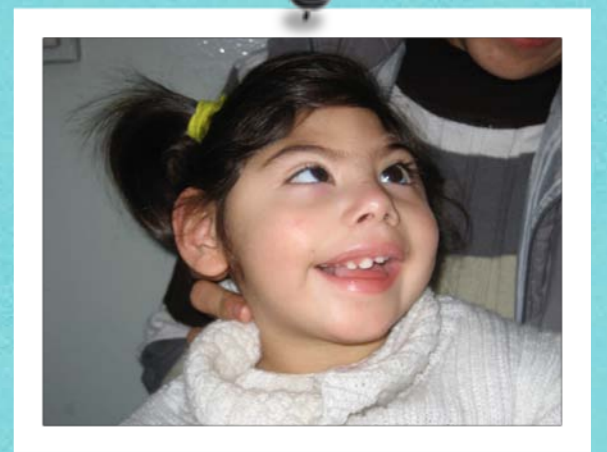
- ▶ Patrón de Desvío



- ▶ Frecuencia: Intermitente o Permanente

- ▶ Causa: Desconocida, Alteraciones

en el ojo, los músculos, cerebro, nervios



Estrabismo & Timing

FISIOLOGICO HASTA 3 MESES

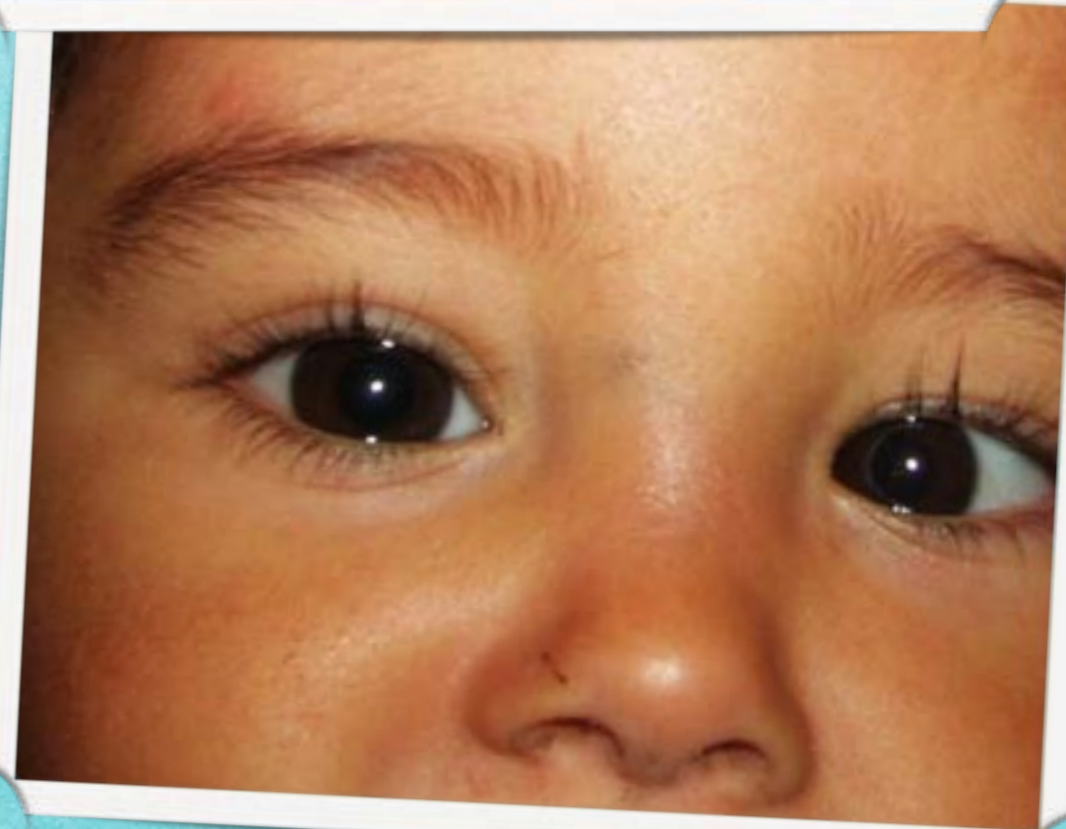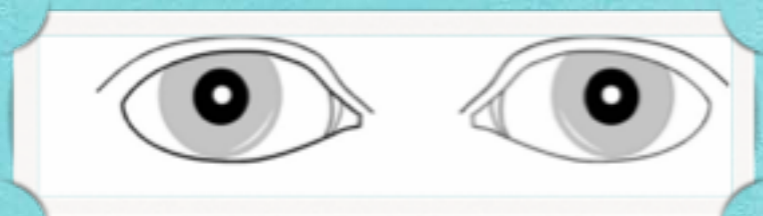
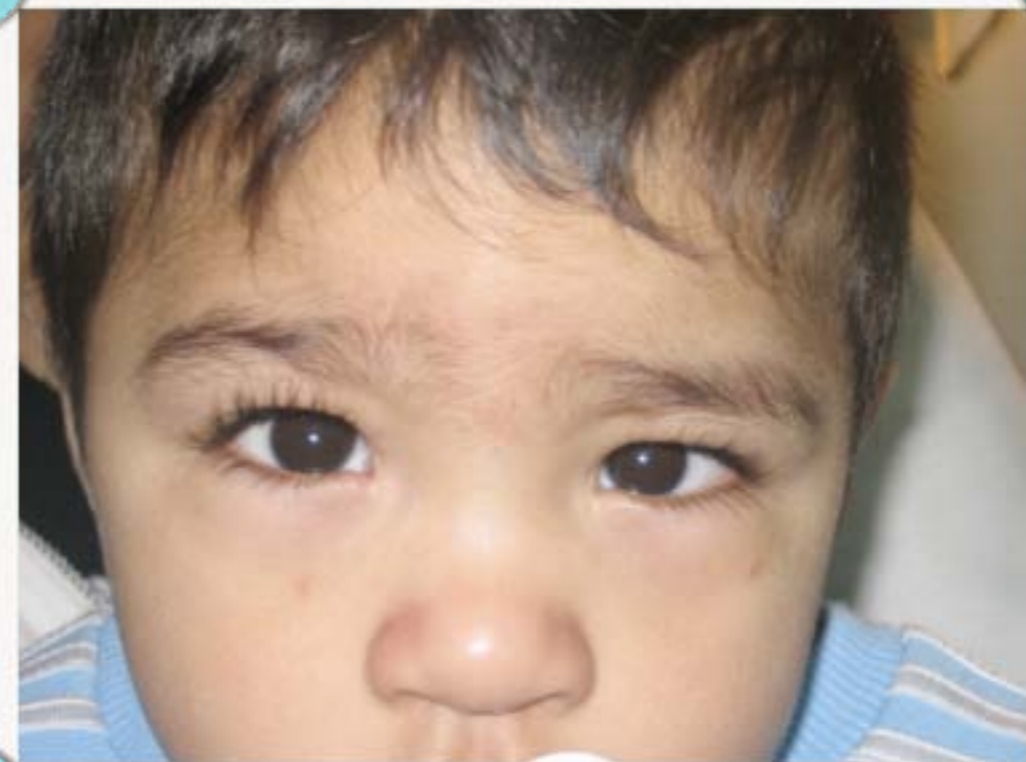▶ Esotropia

- Esotropia Congénita
- Esotropia Infantil
- Esotropia Acomodativa
- Paralisis VI par

▶ Exotropia

- Intermitente
- Permanente

PSEUDOESTRABISMO



Tratamiento del estrabismo

- ▶ Corrección óptica: Estrabismo Acomodativo
- ▶ Oclusión: Ambliopía
- ▶ Ejercicios Ortópticos :Si tiene correspondencia sensorial normal
- ▶ Toxina botulínica : Esotropías congénitas, paresias, Estrabismos de gran ángulo
- ▶ Cirugía



Timing Quirúrgico

- ▶ Dependiendo Tipo Estrabismo
- ▶ Esotropia congénita antes del año.
- ▶ Exotropia intermitente a partir de los 5 años.

J AAPOS. 2014 Jun;18(3):222-5. doi: 10.1016/j.jaapos.2013.12.017.

The relationship of age when motor alignment is achieved and the subsequent development of stereopsis in infantile esotropia.

Çerman E¹, Eraslan M², Ögüt MS².

Estrabismo & Timing

- ▶ Consecuencias del Estrabismo
- ▶ Ambliopía
- ▶ Desarrollo de visión binocular
- ▶ Estética?



JAAPOS. 2014 Jun;18(3):222-5. doi: 10.1016/j.jaapos.2013.12.017.

The relationship of age when motor alignment is achieved and the subsequent development of stereopsis in infantile esotropia.

Çerman E¹, Eraslan M², Ögüt MS².



Muchas gracias!