

Hemoptisis en un niño con malformación arteriovenosa cervical y pulmonar. Caso clínico

Hemoptysis in a child with cervical and pulmonary arteriovenous malformation. Case report

Dra. Giselle Cuestas^a, Dra. María Victoria Demarchi^a, Dra. María Pía Martínez Corvalán^a, Dr. Juan Razetti^a y Dr. Carlos Boccio^a

RESUMEN

La hemoptisis es la expectoración de sangre proveniente de la vía aérea subglótica. Las causas principales en la infancia son las infecciones de la vía respiratoria inferior y la aspiración de cuerpos extraños.

Una etiología rara de hemoptisis es la malformación arteriovenosa pulmonar, que consiste en la comunicación anormal entre el sistema arterial y venoso. La mayoría de las malformaciones vasculares están presentes desde el nacimiento y aumentan de tamaño proporcionalmente al crecimiento del niño. Los signos y síntomas de presentación incluyen la disnea, la intolerancia al ejercicio, la cianosis y las complicaciones hemorrágicas o neurológicas.

Describimos las manifestaciones clínicas, los métodos diagnósticos y el tratamiento de un niño con esta patología. Destacamos la importancia de la evaluación sistemática eficiente en todo niño con hemoptisis para identificar la etiología subyacente; el tratamiento inmediato es fundamental debido a la gravedad potencial de esta condición.

Palabras clave: hemoptisis, malformación arteriovenosa, niños.

ABSTRACT

Hemoptysis is the expectoration of blood from the subglottic airway. The main causes in children are infections of the lower respiratory tract and aspiration of foreign bodies.

Pulmonary arteriovenous malformation is a rare etiology of hemoptysis, which involves abnormal communication between the arterial and venous system. Most vascular malformations are present at birth and enlarge proportionately with the growth of the child. Signs and symptoms include dyspnea, exercise intolerance, cyanosis and hemorrhagic or neurologic complications.

We describe the clinical manifestations, diagnostic methods and treatment of a child with this disease. We emphasize the importance of efficient systematic evaluation in every child with hemoptysis to identify the underlying etiology, since immediate treatment is essential because of the potential severity of this condition.

Key words: hemoptysis, arteriovenous malformation, children.

<http://dx.doi.org/10.5546/aap.2015.e34>

a. Servicio de Otorrinolaringología Infantil, Hospital Italiano de Buenos Aires.

Correspondencia:

Dra. Giselle Cuestas: giselle_cuestas@yahoo.com.ar

Conflicto de intereses: ninguno que declarar.

Recibido: 23-6-2014
Aceptado: 31-7-2014

INTRODUCCIÓN

La hemoptisis es poco frecuente en la infancia.¹ Las causas son variables y el curso clínico es impredecible. El tratamiento depende de la etiología subyacente y de la gravedad del sangrado.

Una causa rara de hemoptisis en los niños son las malformaciones arteriovenosas (MAV), que son una anomalía de los vasos sanguíneos en los que hay una conexión directa entre los vasos arteriales y los venosos, sin intervenir capilares.^{2,3} Representan menos del 1% de los casos de hemoptisis en la infancia.⁴ Son más frecuentes en varones (relación 1,5:1) y habitualmente son congénitas.⁵ Su crecimiento es proporcional al del niño y no involucionan de manera espontánea.^{5,6}

Las MAV pulmonares se localizan principalmente en los lóbulos inferiores.^{7,8} Su incidencia es de un caso por cada 50 000 habitantes y son múltiples hasta en el 50% de los pacientes.⁸ Se pueden asociar con un amplio espectro de manifestaciones clínicas, que incluyen complicaciones potencialmente fatales. Más del 80% de las MAV pulmonares se relacionan con el síndrome de telangiectasia hemorrágica hereditaria (THH), también conocido como enfermedad de Rendu-Osler-Weber.^{2,9}

CASO CLÍNICO

Paciente de sexo masculino, de 12 años de edad, que ingresa a la Unidad de Cuidados Intensivos del Hospital Italiano por dificultad respiratoria y dolor en el hemitórax izquierdo debido a quilotórax izquierdo y quilopericardio para su diagnóstico etiológico y tratamiento. Se realiza drenaje pleural y mediastinal.

Durante la internación, presenta episodio de tos y hemoptisis, autolimitado y sin descompensación hemodinámica, por lo que se consulta al Servicio de Otorrinolaringología Infantil.

Se realiza nasofibrolaringoscopia, sin evidenciarse sangrado activo ni restos hemáticos, pero se observa leve desplazamiento de la laringe

hacia la derecha y banda ventricular izquierda (cuerda vocal falsa) de color rojo intenso.

El niño no presenta telangiectasias en piel y mucosas ni epistaxis recurrente. No tiene antecedentes familiares compatibles con telangiectasia hemorrágica hereditaria.

Se efectúa ecografía Doppler y, posteriormente, angiografía cervical, que confirma MAV en la región cervical izquierda, con desplazamiento y discreta compresión de la laringe, que afecta el espacio parafaríngeo, retrofaríngeo y prevertebral. Se observan aferencias arteriales dependientes del tronco tirocervical (rama de subclavia izquierda), de la arteria tiroidea inferior izquierda y derecha, y de la arteria tiroidea superior izquierda (Figura 1).

La angiografía cerebral es normal y la de tórax evidencia, a nivel del segmento anteromedio basal del lóbulo inferior izquierdo, una imagen compatible con MAV. Dada la magnitud del derrame pleural y el parénquima colapsado a ese nivel, para su mejor caracterización, se complementa la evaluación con método directo de angiografía digital. Se realiza angiografía selectiva de la arteria pulmonar izquierda, que muestra múltiples fístulas arteriovenosas dependientes fundamentalmente del segmento posterobasal del pulmón izquierdo

y una aislada del segmento anterior del lóbulo superior.

Se asume que la hemoptisis se debe a la MAV pulmonar y que el quilotórax y el quilo-pericardio son secundarios a hiperpresión venosa.

Se decide la embolización de la MAV cervical y pulmonar. Se procede a embolizar la arteria bronquial (rama de la mamaria interna izquierda) y ambas tiroideas inferiores y la superior izquierda. Posteriormente, se realiza la embolización de las ramas que irrigan el segmento posterobasal del pulmón izquierdo y se observa su oclusión en el control final.

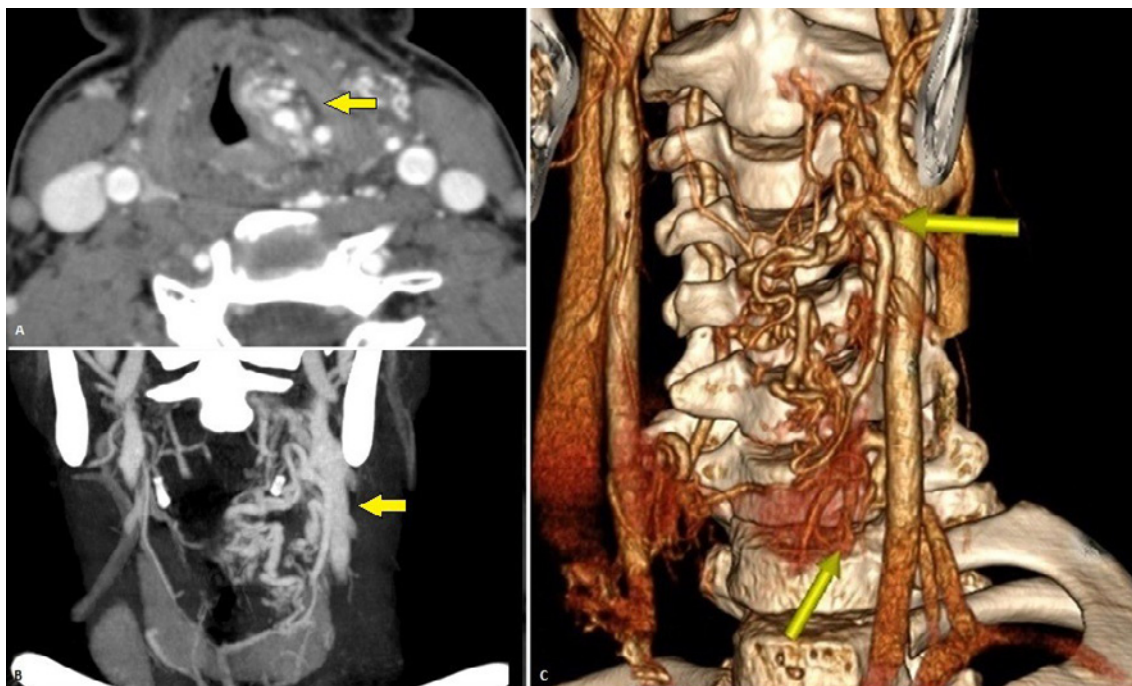
El niño presenta como complicación un accidente cerebrovascular isquémico transitorio, sin secuelas neurológicas.

Se logra la reducción marcada del ovillo vascular cervical y pulmonar sin evidencia de recidiva ni repermeabilización de la lesión a los 8 meses de seguimiento (Figuras 2 y 3). Disminuye el desplazamiento laríngeo, mejoran los síntomas pulmonares y no hay recurrencia de la hemoptisis.

DISCUSIÓN

Las causas principales de hemoptisis en la infancia son la neumonía y la traqueobronquitis (40%), la aspiración de cuerpos extraños, la fibrosis

FIGURA 1. Malformación arteriovenosa cervical (flechas amarillas). A y B. Angiotomografía. A. Corte axial. Se observa el desplazamiento de la vía aérea por la lesión. B. Corte coronal. C. Tomografía computada con reconstrucción tridimensional



quística y las bronquiectasias. Otras etiologías son las relacionadas con la traqueotomía, los traumatismos de tórax, las neoplasias y los defectos congénitos (malformaciones cardíacas, quistes broncogénicos).^{1,10,11}

Entre las causas congénitas poco comunes, están las MAV que originan en el pulmón una comunicación anormal, que no pasa por los capilares, entre arterias y venas. Estas comunicaciones se pueden originar en la arteria pulmonar o en las arterias bronquiales y causan sangrado por la fragilidad que presentan los vasos anormales.^{3,12}

FIGURA 2. Malformación arteriovenosa cervical. Angiotomografía, corte sagital. Antes (A) y después (B) de la embolización

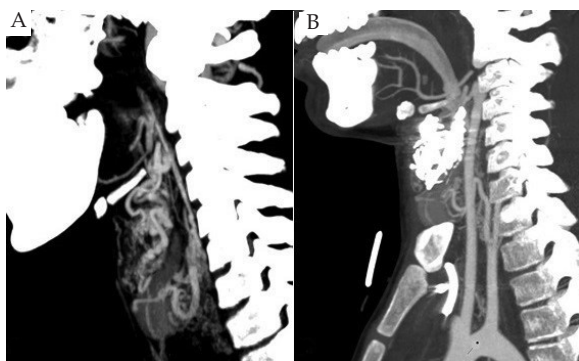
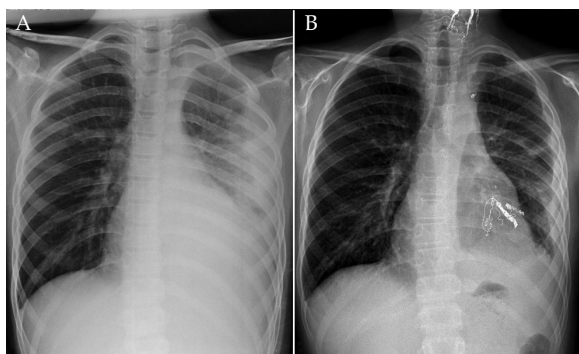


FIGURA 3. Malformación arteriovenosa pulmonar. Radiografía de tórax, proyección anteroposterior. A. Al momento del ingreso hospitalario, se observa derrame pleural izquierdo. B. Al momento del egreso hospitalario, se evidencian los elementos de la embolización en el pulmón izquierdo



Al evaluar a un niño con sospecha de hemoptisis, se debe realizar un examen de la cavidad oral y de las fosas nasales y una exploración otorrinolaringológica para descartar un origen supraglótico del sangrado. La existencia de antecedentes cardiorrespiratorios y que la emisión de sangre se acompañe de tos, disnea o dolor torácico orientan hacia un sangrado broncopulmonar. También son útiles en el diagnóstico diferencial las características de la sangre. La que procede de la vía aérea suele tener un color rojo brillante y aspecto espumoso; la procedente del aparato digestivo (hematemesis) es de color rojo oscuro o marrón y puede tener restos alimenticios.¹

Una vez confirmado que el sangrado procede del tracto respiratorio subglótico, se debe realizar la historia clínica y el examen físico para ayudar a la orientación etiológica, valorar la gravedad de la hemoptisis y decidir qué medidas diagnósticas y terapéuticas se van a realizar (Figura 4).

La MAV pulmonar puede ser congénita o adquirida, secundaria a traumatismos, cirugía torácica, actinomicosis, cirrosis y metástasis pulmonares.⁷⁻⁹

Alrededor del 60% de las MAV son asintomáticas.⁷ Suelen manifestarse clínicamente en la segunda década de la vida y es probable que esto se deba a su crecimiento con la edad, la influencia hormonal y los traumatismos.^{2,7}

Cuando aparecen síntomas, estos se basan en tres mecanismos fisiopatológicos básicos: la comunicación derecha-izquierda que puede determinar una desoxigenación en sangre periférica, la fragilidad vascular de la MAV y la embolia paradójica.⁷

La disminución de oxígeno en sangre conlleva a la cianosis acra y peribucal y a la disnea, sobre todo en el ejercicio. Muchos de estos pacientes presentan dedos "en palillos de tambor" y policitemia reactiva. Algunos pacientes manifiestan síntomas solo en bipedestación ya que la gravedad dirige preferentemente el flujo hacia las bases y es allí donde asientan las MAV.^{2,7-10}

Debido a la fragilidad vascular, al romperse en los bronquios, producen hemoptisis y, cuando lo hacen en el espacio pleural, hemotórax. Se reconoce que el 6-15% de los pacientes pueden presentar hemoptisis masiva.² La probabilidad de hemorragia es mayor en las lesiones más pequeñas, en las que ya han presentado hemorragia y en el embarazo.⁷

La policitemia y la existencia de infecciones

en la cavidad oral favorecen la trombosis y las infecciones pulmonares, que, sin el filtro capilar, pueden migrar a territorio sistémico (fundamentalmente cerebro) y producir infartos, accidentes isquémicos transitorios y abscesos.⁷

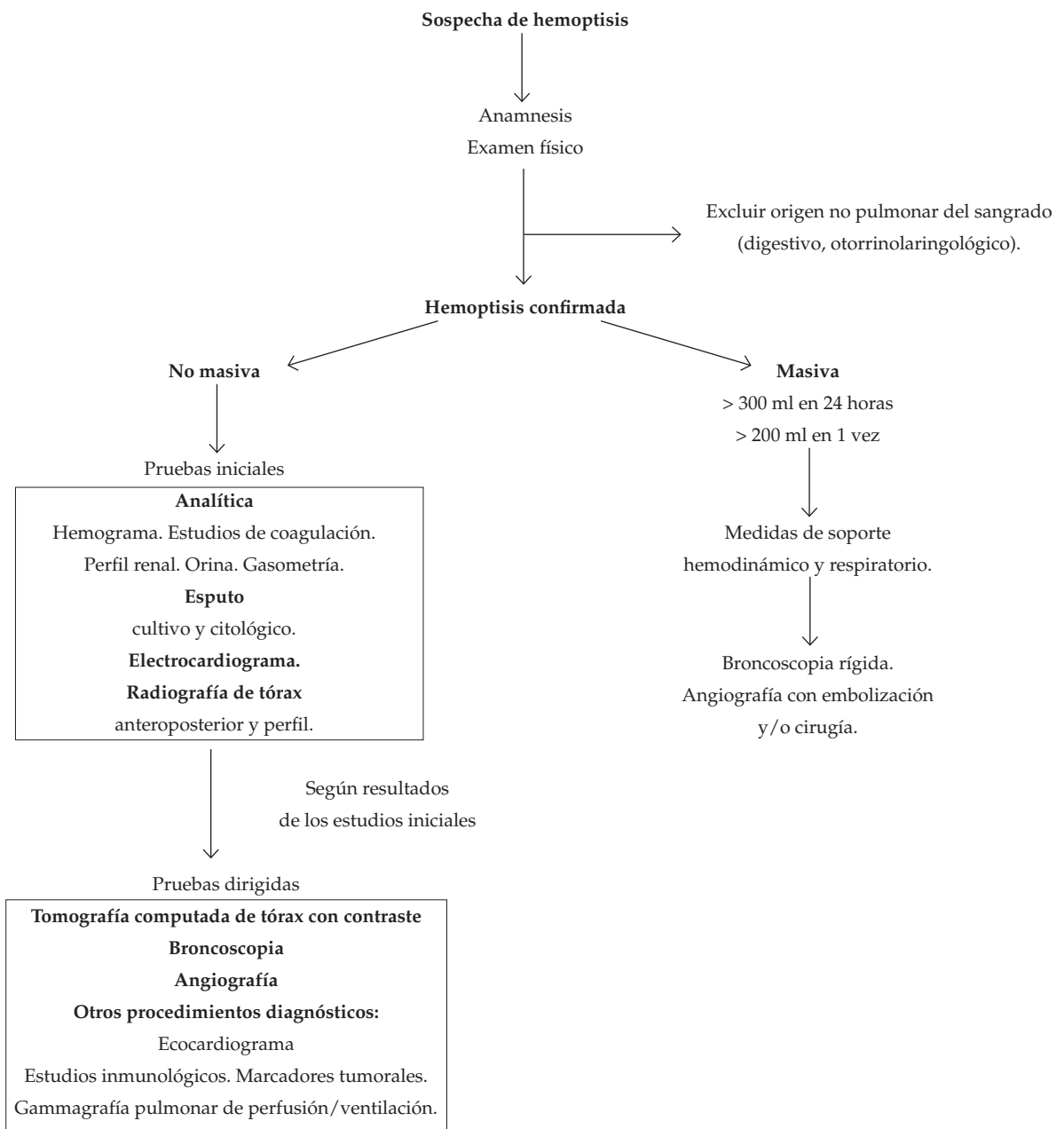
Las MAV pueden asociarse a hipertensión pulmonar, insuficiencia cardíaca congestiva y coagulación intravascular diseminada.

La forma de presentación en nuestro paciente es inusual.

El diagnóstico de presunción de las MAV se basa en la existencia de signos clínicos sugestivos y en demostrar la presencia de cortocircuito derecho-izquierdo (ecocardiografía, gasometría arterial). Se confirma mediante estudios por imágenes, como la tomografía computada (TC), la resonancia magnética o la angiografía, lo cual ayuda a planificar el tratamiento.⁷

La TC de alta resolución con reconstrucción 3D suministra información de la MAV, del número

FIGURA 4. Algoritmo para el estudio de la hemoptisis en pediatría



y tamaño de los vasos aferentes y eferentes. La angiografía establece el diagnóstico definitivo al proporcionar las imágenes más precisas de la estructura vascular y es indispensable para realizar el control de oclusión.^{7,13}

Las MAV pulmonares pueden ser esporádicas u ocurrir en asociación con la THH o síndrome de Rendu-Osler-Weber, desorden hereditario autosómico dominante caracterizado por la presencia de telangiectasias en piel y mucosas y MAV viscerales (el 15-36% de los pacientes con THH tienen afectación pulmonar).^{2,14,15} Su diagnóstico requiere, al menos, dos de las siguientes manifestaciones: telangiectasias de mucosas, epistaxis recurrente, antecedentes familiares del trastorno o MAV viscerales. El diagnóstico es difícil en los niños, debido a que las manifestaciones clínicas no están presentes al nacer, sino que se desarrollan con la edad. El síntoma de inicio es, por lo general, la epistaxis. Aproximadamente, el 50% de los pacientes con THH presentan epistaxis antes de los 20 años y desarrollan telangiectasias antes de los 30 años; la penetrancia es del 98% después de los 50 años.²

El tratamiento de elección de la MAV es la embolización percutánea.^{8,10,14} Sus indicaciones son la prevención de la embolización paradójica y las posibles secuelas neurológicas, la prevención de hemorragias y el tratamiento de los síntomas derivados del cortocircuito derecho-izquierdo.^{3,7}

Consiste en la oclusión de la arteria aferente (única o múltiple) con el fin de excluir la comunicación arteriovenosa patológica. La elección del material embolizante depende del diámetro del vaso y de la experiencia personal.⁷ Entre los materiales empleados, se incluyen los espirales de platino (*microcoils* y *macrocoils*), el etanol, el alcohol de polivinilo (PVA), las microesferas y la esponja de gelatina (Gelfoam).

Las principales ventajas frente a la cirugía son la preservación del parénquima pulmonar, la posibilidad de diagnóstico y tratamiento en una sola sesión, la rápida verificación del éxito o fracaso de este y la baja recurrencia y morbimortalidad. La cirugía se reserva cuando falla o no es factible la embolización, sobre todo en MAV complejas y de difícil acceso vascular.^{7,8}

Las complicaciones del procedimiento son infrecuentes y, por lo general, están asociadas a problemas técnicos: liberación de pequeñas partículas o de aire o de coágulos formados en el seno de la fístula hacia los territorios cerebral, coronario o sistémico.^{7,8}

La hemoptisis en la infancia por MAV pulmonar es rara. El diagnóstico de HHT debe ser considerado en todo niño con MAV pulmonar, y es fundamental el seguimiento a largo plazo. El abordaje de las malformaciones vasculares debe afrontarse de manera multidisciplinaria y contar con un equipo formado por pediatras, otorrinolaringólogos, radiólogos intervencionistas y cirujanos vasculares para lograr el diagnóstico correcto y el tratamiento adecuado. ■

REFERENCIAS

- Gaude GS. Hemoptysis in children. *Indian Pediatr* 2010; 47(3):245-54.
- Curie A, Lesca G, Cottin V, Edery P, et al. Long-term follow-up in 12 children with pulmonary arteriovenous malformations: confirmation of hereditary hemorrhagic telangiectasia in all cases. *J Pediatr* 2007;151(3):299-306.
- Merkus D. Pulmonary arteriovenous malformations: haemodynamics and shunt closure. *Neth Heart J* 2014;22(7-8):326-7.
- Sim J, Kim H, Lee H, Ahn K, et al. Etiology of hemoptysis in children: a single institutional series of 40 cases. *Allergy Asthma Immunol Res* 2009;1(1):41-4.
- Giugliano C, Schwingeler M, Sorolla JP, Coloma R, et al. Hemangiomas y malformaciones vasculares de cabeza y cuello en el niño: serie quirúrgica de 180 casos. *Acta Med CSM* 2009;3(1):4-13.
- Redondo P. Malformaciones vasculares (I). Concepto, clasificación, fisiopatogenia y manifestaciones clínicas. *Actas Dermosifiliogr* 2007;98(3):141-58.
- De Gregorio MA, Maynar M, D'Agostino H, Medrano J, et al. Malformaciones arteriovenosas pulmonares. Diagnóstico y tratamiento endosvascular. *Intervencionismo* 2007;7(2):68-76.
- Liu FY, Wang MQ, Fan QS, Duan F, et al. Endovascular embolization of pulmonary arteriovenous malformations. *Chin Med J (Engl)* 2010;123(1):23-8.
- Wong HH, Chan RP, Klatt R, Faughnan ME. Idiopathic pulmonary arteriovenous malformations: clinical and imaging characteristics. *Eur Respir J* 2011;38(2):368-75.
- Sharifi M, Messersmith R, Newman B, Chung Y, et al. Bronchial arteriovenous malformation in a child with hemoptysis. A case report. *Angiology* 1996;47(2):203-9.
- Robaldo JF. Hemoptisis. En: Macri C, Teper A, eds. *Enfermedades respiratorias pediátricas*. México DF: McGraw Hill-Interamericana; 2003. Págs.663-6.
- Vargas-Cruz A, Robledo-Nolasco R, López-Palomo D. Embolización de una arteria bronquial con ocluidor vascular en un paciente con hemoptisis. *Rev Med Inst Mex Seguro Soc* 2013;51(1):92-6.
- Nugent Z, Oliveira V, MacLusky I, Amaral J, et al. Bronchial artery-pulmonary artery malformation as a cause of cryptogenic hemoptysis. *Pediatr Pulmonol* 2013;48(9):930-3.
- Blivet S, Cobarzan D, Beauchet A, El Hajjam M, et al. Impact of pulmonary arteriovenous malformations on respiratory-related quality of life in patients with hereditary haemorrhagic telangiectasia. *PLoS One* 2014;9(3):e90937.
- Pierucci P, Lenato GM, Suppressa P, Lastella P, et al. A long diagnostic delay in patients with hereditary haemorrhagic telangiectasia: a questionnaire-based retrospective study. *Orphanet J Rare Dis* 2012;7:33.