

## Resolución del caso presentado en el número anterior

### Larva migrans cutánea

### *Cutaneous larva migrans*

Dra. Romina L. Tellería<sup>a</sup>, Dra. María Marta Buján<sup>a</sup> y Andrea Bettina Cervini<sup>a</sup>

<http://dx.doi.org/10.5546/aap.2015.375>

#### CASO CLÍNICO

Niño de 1 año y 5 meses de edad, que presentó lesiones pruriginosas en la zona del pañal, de 2 semanas de evolución, las cuales habían aparecido luego de una gastroenteritis durante sus vacaciones en la playa. Al momento del examen físico, se observaban pápulas eritematosas, agrupadas linealmente, que adoptaban trayectos serpiginosos, en los glúteos, la cara interna de los muslos y el hipogastrio (*Figura 1a y b*).

Se realizó el diagnóstico clínico de larva migrans cutánea. Se indicó tratamiento con albendazol de 15 mg/kg/día durante tres días junto con tiabendazol al 5% tópico oclusivo, con resolución completa de las lesiones, y se observaron, al momento del examen físico, máculas hiperpigmentadas residuales en el sitio donde previamente se asentaban (*Figura 2*).

#### LARVA MIGRANS CUTÁNEA

La larva migrans cutánea es una enfermedad cutánea parasitaria que se produce tras la penetración accidental a través de la piel de larvas de nematodos, las cuales usualmente parasitan el intestino de perros y gatos. Presenta una amplia distribución mundial y es endémica en áreas tropicales y subtropicales, donde las altas temperaturas, la humedad y el déficit sanitario favorecen su desarrollo.<sup>1-5</sup>

Las especies más frecuentemente implicadas en esta patología son el *Ancylostoma braziliense* (que parasita perros y gatos), *Ancylostoma canis* (perros), *Uncinaria stenocephala* (perros), entre otros.<sup>1-5</sup>

Por lo general, el parásito habita en el intestino de perros y gatos, y genera huevos, que son excretados por la materia fecal. Estos, en adecuadas condiciones de temperatura y humedad, en 6-7 días, se vuelven larvas infecciosas (larva filariforme), las cuales penetran la epidermis o los folículos pilosos de perros y gatos, invaden por vía sanguínea los bronquios, los pulmones y el tracto gastrointestinal, y completan su ciclo. El hombre es un huésped accidental al contagiarse por contacto con el suelo contaminado. Las larvas penetran por vía cutánea y, luego de un período de incubación de 2 a 10 días, comienzan a migrar.<sup>3,4</sup> Debido a que la larva carece de enzimas líticas para penetrar la membrana basal, migra de forma tangencial por la capa granulosa de la epidermis y no invade el torrente sanguíneo.<sup>2,3</sup>

Clínicamente, a las 24-48 h posteriores al contacto con el parásito, el paciente presenta pápulas eritematosas pruriginosas en el sitio de entrada. Luego la larva migra por la epidermis entre 2 y 5 cm por día y produce un túnel, que se manifiesta como una lesión lineal eritematosa y pruriginosa, la cual avanza por un extremo de forma errática. Los sitios más frecuentemente afectados son aquellos que se encuentran en contacto con el suelo contaminado (manos, pies y glúteos).<sup>1-5</sup> En el caso de nuestro paciente, la larva ingresó por la zona glútea, debido a que el niño jugaba sentado en la arena sin pañales durante sus vacaciones en la playa.

El diagnóstico se basa en el interrogatorio, el antecedente de contacto con tierras contaminadas y la exploración clínica del paciente.

Dentro de los diagnósticos diferenciales, se encuentran dermatitis irritativa o moniliásica del pañal, escabiosis y psoriasis del pañal. En la dermatitis irritativa del pañal, se observa

a. Servicio de Dermatología. Hospital Nacional de Pediatría "Prof. Dr. Juan P. Garrahan".

Correspondencia:  
Dra. Romina L. Tellería: [romitelleria@gmail.com](mailto:romitelleria@gmail.com)

Financiamiento: Ninguno.

Conflicto de intereses: Ninguno que declarar.

Recibido: 26-3-2015  
Aceptado: 26-3-2015

eritema pruriginoso en zonas convexas, sin compromiso de pliegues, y existe una variante papuloerosiva con presencia de pápulas y erosiones. La dermatitis moniliásica se presenta con eritema pruriginoso descamativo, el cual compromete pliegues, acompañado en ocasiones de pápulas y pústulas satélites. La escabiosis se manifiesta con intenso prurito, pápulas eritematosas, nódulos, túneles o escoriaciones localizados principalmente en las axilas, las areolas, el ombligo, las muñecas, los espacios interdigitales y los testículos. La psoriasis del pañal se presenta como una dermatitis del pañal refractaria a tratamientos habituales con placas rojas brillantes untuosas, con pocas escamas debido a la humedad de la zona.

Si bien la larva migrans cutánea tiene una evolución benigna y se resuelve espontáneamente en 4-8 semanas,<sup>1,4</sup> el tratamiento se realiza debido al intenso prurito que esta entidad provoca y para evitar posibles complicaciones (sobreinfecciones bacterianas o reacciones alérgicas locales).<sup>1,2</sup> En el caso de la existencia de lesiones aisladas, se puede indicar como único tratamiento tiabendazol crema al 5% o 10% en forma oclusiva durante 3 días o sin oclusión 4 veces al día por 1 semana, pero no es útil si hay múltiples lesiones. En este último caso, se debe indicar tratamiento sistémico por vía oral con derivados benzimidazólicos, como el tiabendazol de 25 mg/kg/día por 5-10 días, albendazol de 400 mg/día por 3 días, en forma conjunta al tópico o como única opción terapéutica. La ivermectina (200 mcg/kg) en

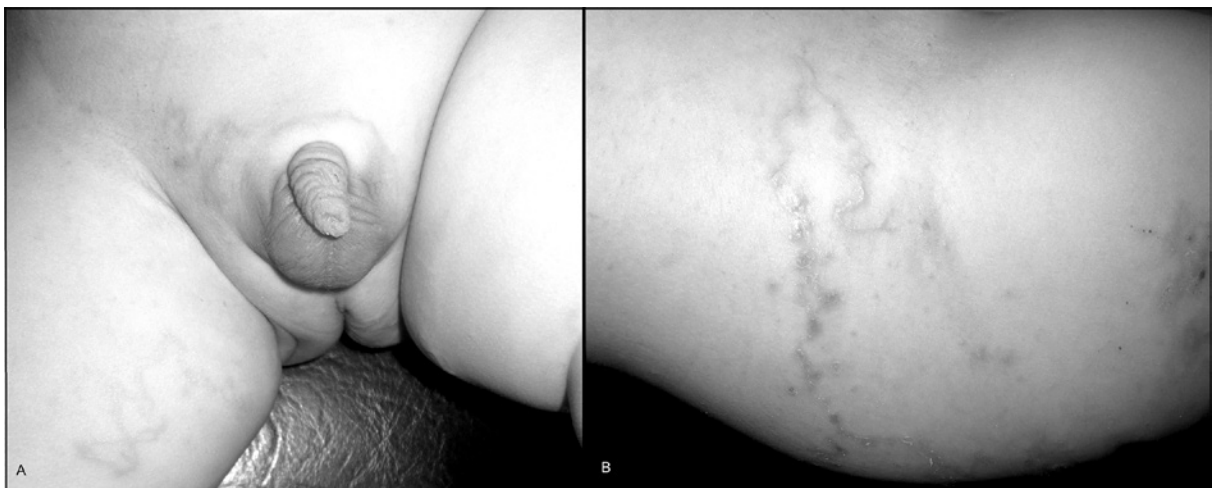
dosis única ha demostrado ser también efectiva para niños mayores de 5 años.<sup>1-5</sup> En caso de que el prurito sea intenso, durante el tratamiento, se pueden asociar antihistamínicos o corticoides tópicos. En nuestro paciente, por la corta edad del niño y la multiplicidad de las lesiones, se prefirió realizar un tratamiento combinado con tiabendazol tópico y albendazol por vía oral, con muy buena respuesta y sin efectos adversos.

Para la prevención de esta patología, se recomienda el uso de calzado y ropa adecuada para evitar el contacto directo con suelos infestados en áreas endémicas. ■

FIGURA 2. Máculas ligeramente hiperpigmentadas residuales



FIGURA 1. Pápulas eritematosas, que se agrupan linealmente y forman trayectos serpiginosos



A. Cara interna del muslo derecho y del pubis.

B. Cara externa del muslo derecho.

## REFERENCIAS

1. García-Fernández L, Calderón M. Larva migrans cutánea tras un viaje al Caribe. *Rev Chil Infectol* 2014;31(3):346-8.
2. Tekely E, Szostakiewicz B, Wawrzycki B, Kadziela-Wypyska G, et al. Cutaneous larva migrans syndrome: a case report. *Postepy Dermatol Alergol* 2013;30(2):119-21.
3. Grassi A, Angelo C, Grosso MG, Paradisi M. Perianal cutaneous larva migrans in a child. *Pediatr Dermatol* 1998;15(5):367-9.
4. Eichelmann K, Tomecki KJ, Martínez JD. Tropical dermatology: cutaneous larva migrans, gnathostomiasis, cutaneous amebiasis and trombiculiasis. *Semin Cutan Med Surg* 2014;33(3):133-5.
5. Meotti CD, Plates G, Nogueira LL, Silva RA, et al. Cutaneous larva migrans on the scalp: atypical presentation of a common disease. *An Bras Dermatol* 2014;89(2):332-3.

## El médico

El Médico es el profesional al que llamamos para que confirme el diagnóstico que previamente nos hemos hecho.

Si coincide con nosotros, nos preguntamos porque lo hemos llamado; si no coincide, dudamos de su valor.

Si nos receta, pensamos que es mejor que el organismo se defienda solo.

Si no nos receta, pensamos cómo es que se nos va a pasar la enfermedad.

Cuando nos curamos, nos enorgullecemos de nuestra naturaleza.

Cuando nos empeoramos, maldecimos la torpeza del médico.

Si el medico es joven, decimos que no puede tener experiencia.

Si es viejo, que no debe estar actualizado.

Si se viste bien, que quiere nuestro dinero para lujos.

Si se viste mal, que no trabaja porque no sabe nada.

Si viene varias veces, pensamos que acrecienta las visitas porque quiere aumentar sus honorarios.

Si viene discretamente, que abandona al enfermo.

Si nos explica lo que tenemos, que nos quiere sugestionar.

Si no nos explica, que no nos considera suficientemente inteligentes para entenderlo.

Si nos atiende enseguida, creemos que no tiene pacientes.

Si nos hace esperar, que no tiene método.

Si nos da el diagnóstico de inmediato, que nuestro caso es fácil.

Si tarda en dárnoslo, que carece de ojo clínico.

**El médico es el máximo pretexto de nuestra disconformidad**