Arch Argent Pediatr. 2024;122(6):e202310306

Síndrome ABCD, una causa infrecuente de hipercalcemia en pediatría

Ana Feller[a], Mariana Aziz[a], Silvia Gil[a], Agustina Blanco[b], Mariano Garavaglia[b], Marcos Paz[c], Silvina Esteimbrun[c], María Grignoli[d], Clarisa Vezzani[d], Consuelo Barcala[e], Marta Ciaccio[a], Gisela Viterbo[a]

RESUMEN

El síndrome ABCD (por sus siglas en inglés, *ABnormal Calcium, Calcinosis and Creatinine in Down syndrome*) se caracteriza por la asociación de hipercalcemia, hipercalciuria, nefrocalcinosis y alteración de la función renal en pacientes con síndrome de Down.

Existen solo 7 casos previamente publicados en el mundo, aunque se cree que está subdiagnosticado. En este reporte, presentamos 2 nuevos pacientes con este síndrome y realizamos una comparación con los casos informados hasta el momento.

Si bien es una causa rara de hipercalcemia pediátrica, debe considerarse en niños con síndrome de Down una vez descartadas otras etiologías más frecuentes. Al confirmarse este diagnóstico, el tratamiento recomendado es la reducción de calcio en la dieta, trabajando de manera interdisciplinaria para mantener un aporte calórico proteico adecuado.

Palabras clave: *hipercalcemia; nefrocalcinosis; síndrome ABCD; síndrome de Down.*

doi (español): http://dx.doi.org/10.5546/aap.2023-10306
doi (inglés): http://dx.doi.org/10.5546/aap.2023-10306.eng

Cómo citar: Feller A, Aziz M, Gil S, Blanco A, Garavaglia M, Paz M, et al. Síndrome ABCD, una causa infrecuente de hipercalcemia en pediatría. *Arch Argent Pediatr.* 2024;122(6):e202310306.

[a] Servicio de Endocrinología; [b] Servicio de Pediatría; [c] Servicio de Nefrología; [d] Servicio de Alimentación; [e] Servicio de Nutrición; Hospital de Pediatría S.A.M.I.C. Prof. Dr. Juan P. Garrahan, Ciudad Autónoma de Buenos Aires, Argentina.

Correspondencia para *Ana Feller: anafeller21@gmail.com*

Financiamiento: *Ninguno.*

Conflicto de intereses: *Ninguno que declarar.*

Recibido: *20-12-2023*
Aceptado: *26-4-2024*

Esta obra está bajo una licencia de Creative Commons Atribución-No Comercial-Sin Obra Derivada 4.0 Internacional.
Atribución — Permite copiar, distribuir y comunicar públicamente la obra. A cambio se debe reconocer y citar al autor original.
No Comercial — Esta obra no puede ser utilizada con finalidades comerciales, a menos que se obtenga el permiso.
Sin Obra Derivada — Si remezcla, transforma o crea a partir del material, no puede difundir el material modificado.

INTRODUCCIÓN

El síndrome ABCD (por sus siglas en inglés, *ABnormal Calcium, Calcinosis and Creatinine in Down syndrome*) se caracteriza por la asociación de hipercalcemia, hipercalciuria, nefrocalcinosis y alteración de la función renal en pacientes con síndrome de Down (SD), generalmente menores de 4 años de edad.

Es una causa infrecuente de hipercalcemia en pediatría; solo hay 7 casos publicados en el mundo,[1] aunque podría estar subdiagnosticado.

Se define por criterios diagnósticos[2] y el tratamiento inicial recomendado consiste en hidratación y reducción del consumo de calcio en la dieta, aunque no hay aún estudios de seguimiento a largo plazo.

El mecanismo fisiopatológico estaría asociado a un aumento de la absorción intestinal de calcio. Algunos autores postulan que existiría una sobreexpresión de los canales TRP (*transient receptor potential*) que regulan este proceso, aunque la etiología aún no es del todo clara.[2]

Presentamos 2 nuevos pacientes con este síndrome y realizamos una comparación con los casos reportados hasta el momento.

CASO CLÍNICO 1

Paciente de sexo masculino de 4 años con diagnóstico de SD (cariotipo 47,XY,+21), sin cardiopatía, con antecedentes de broncoobstrucción recurrente, enfermedad pulmonar posviral, parálisis cordal con traqueostomía y alimentación exclusiva por sonda nasogástrica –por la que recibía 1500 ml/día de fórmula de continuación (1125 mg de calcio/día)–, que consultó al servicio de emergencias por vómitos, diarrea y fiebre. Presentaba regular estado general con palidez generalizada.

El laboratorio evidenció leucopenia leve (4120 glóbulos blancos/ml con un 31 % de neutrófilos y un 53 % de linfocitos), anemia grave (hemoglobina 5,4 g/dl) y plaquetas normales; función renal alterada (creatinina 4 mg/dl, urea 94 mg/dl) con filtrado glomerular (FG) disminuido (14 ml/min/1,73 m^2); pH, bicarbonato, sodio, potasio y albúmina normales; hipercalcemia (10,6 mg/dl), hiperfosfatemia (10,2 mg/dl), parathormona (PTH) baja (4,7 pg/ml) y 25(OH) vitamina D normal (47,4 ng/ml), índice calciuria/creatininuria elevado (0,8) en orina aislada (*Tabla 1*).

Se realizó ecografía renal con nefrocalcinosis bilateral (*Figura 1A*), radiografía de tórax con índice cardiotorácico normal (0,55) y evaluación por hematología con frotis compatible con anemia de enfermedades crónicas, sin células atípicas.

Se indicó expansión con solución fisiológica (SF) y transfusión de glóbulos rojos; y se internó para completar estudios diagnósticos. Por aumento de calcemia hasta 11,8 mg/dl, se indicaron otras 3 expansiones con SF y furosemida; para el manejo de la alteración renal crónica se agregó carbonato de sevelamer, hidróxido de aluminio, eritropoyetina y ácido fólico.

Tabla 1. Datos clínicos y de laboratorio

	Caso 1	Caso 2	Valor de referencia
Edad (años)	4	1,4	-
Peso (kg)	13,77	9	5-95
(percentil para curvas de Down)	(50)	(25-50)	
Talla (cm)	93	83	5-95
(percentil para curvas de Down)	(75-90)	(95)	
Índice de masa corporal	15,9	13	-1 a +1
(puntaje Z)	(0)	(-3)	
Calcemia (mg/dl)	11,8	12,6	8,5-10,5
Calcio iónico corregido (mmol/L)	1,34	1,52	1,18-1,27
Fosfatemia (mg/dl)	10,2	5,4	3,9-6
Creatininemia (mg/dl)	4	0,9	0,3-0,7
Uremia (mg/dl)	94	35	19-44
PTH (pg/ml)	4,7	16	12-95
25(OH) vitamina D (ng/ml)	47,4	49	20-50
Calciuria/creatininuria	0,8	0,8	0,2

PTH: parathormona.
No se realizó determinación de 1-25 dihidroxivitamina D ni PTHrP (por las siglas de parathyroid hormone related peptide), ya que no se encuentran disponibles en nuestro centro.

Figura 1. Estudios complementarios del caso clínico 1

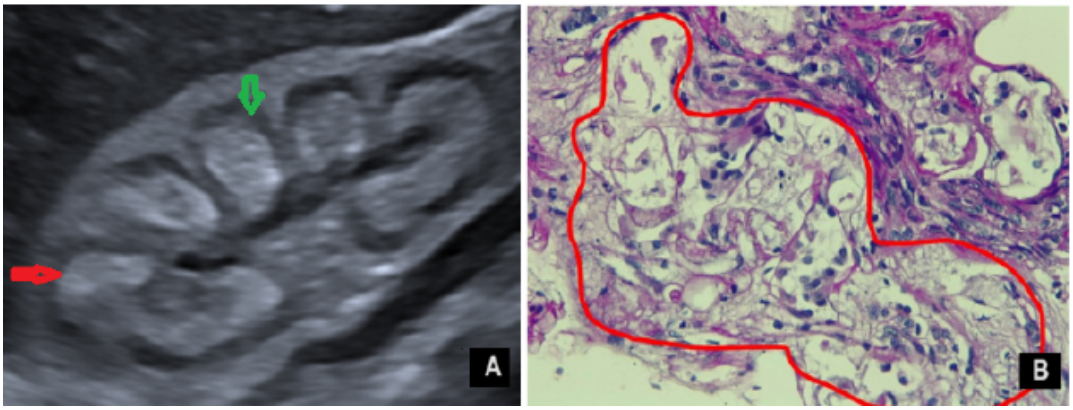

A *Ecografía renal: ambos riñones con aumento de la ecogenicidad parenquimatosa (flecha roja) y escasa diferenciación corticomedular (flecha verde) compatible con nefrocalcinosis.*
Dimensiones: riñón derecho diámetro longitudinal 5,4 cm, riñón izquierdo diámetro longitudinal 5,7 cm.
B *Anatomía patológica de biopsia renal: el compartimiento tubular presenta atrofia moderada y signos de lesión tubular, con atenuación del epitelio, pérdida del ribete en cepillo, tubulitis monomorfo y polimorfonuclear.*
En el intersticio se advierte fibrosis moderada e infiltrado inflamatorio difuso linfo-plasmo-histiocítico con leucocitos polimorfonucleares focales.
Se destaca el hallazgo de material granular grueso, de coloración púrpura azulada, no polarizante, vinculable a fosfato cálcico, que se deposita en múltiples focos, tanto en el lumen de los túbulos como en el intersticio.
Diagnóstico final: fibrosis intersticial/atrofia tubular moderada, con inflamación intersticial difusa crónica activa y nefrocalcinosis microscópica.

En búsqueda del diagnóstico etiológico, se realizaron estudios de laboratorio e imágenes, que descartaron causas oncológicas y granulomatosas de hipercalcemia; y biopsia renal compatible con nefrocalcinosis sin signos de otra enfermedad subyacente (*Figura 1B*).

Con sospecha de síndrome ABCD, se aumentó el aporte de agua y se disminuyó el de calcio, con buena respuesta inicial de calcemia y mejoría de la función renal; se logró el egreso hospitalario.

En la evolución, presentó 2 nuevas internaciones por hipercalcemia (hasta 13,7 mg/dl) por lo que inició metilprednisona 1 mg/kg/día con el objetivo de inhibir la 1-alfa hidroxilación de la vitamina D y disminuir la absorción intestinal de calcio, con escasa respuesta.

Fue evaluado de manera multidisciplinaria por los servicios de Alimentación y Nutrición. Progresivamente, se disminuyeron los aportes utilizando una fórmula con bajo contenido de calcio y fósforo, y limitado contenido de vitamina D (RenaStart®), asociada a fórmula extensamente hidrolizada con agregado de polimerosa y aceite. Se logró así mantener un aporte calórico proteico adecuado con solo 196 mg/día de calcio elemental. Esto resultó un desafío, ya que para disminuir el calcio se debió diluir la fórmula, con el riesgo de no aportar las proteínas recomendadas.

Con videodeglución normal, inició alimentación complementaria progresiva, con énfasis en la educación alimentaria. Se consiguió suspender la fórmula extensamente hidrolizada y mantener la creatininemia y la calcemia estables y mejoradas (1,2 mg/dl y 10 mg/dl respectivamente).

El resultado de la biopsia renal y la evolución confirmaron el diagnóstico presuntivo.

CASO CLÍNICO 2

Paciente de sexo masculino de 1 año y 5 meses con diagnóstico de SD (cariotipo 47,XY,+21), sin cardiopatía, que consultó a servicio de Pediatría por mala progresión de peso y aversión a los alimentos sólidos, por lo que se alimentaba con 1000 ml/día de fórmula de continuación por succión (750 mg de calcio/día). Presentaba buen estado general.

Se solicitó laboratorio, que evidenció hemograma normal; función renal alterada (creatinina 0,9 mg/dl, urea 35 mg/dl) con FG disminuido (41 ml/min/1,73 m^2); pH, bicarbonato, sodio, potasio y albúmina normales; hipercalcemia (12,6 mg/dl), fosfatemia normal (5,4 mg/dl), PTH baja (16 pg/ml) y 25(OH) vitamina D normal (49 ng/ml); e índice calciuria/creatininuria elevado (0,8) en orina aislada (*Tabla 1*).

Se realizó ecografía renal con nefrocalcinosis bilateral.

Ante la experiencia adquirida con el paciente anterior, se sospechó inicialmente síndrome ABCD. Se decidió internación con suspensión de la fórmula e hidratación oral, y evolucionó con normalización de la calcemia hasta 9,9 mg/dl en 48 horas. Al reiniciar la alimentación con fórmula extensamente hidrolizada con aporte de calcio elemental de 200 mg/día, presentó aumento de la calcemia hasta 10,7 mg/dl, lo cual confirmó el diagnóstico presuntivo. Se otorgó egreso con calcemia normal y mejoría de la función renal iniciando oportunamente con fórmula RenaStart® y terapia fonoaudiológica para reeducación del primer tiempo deglutorio.

DISCUSIÓN

Para definir el diagnóstico etiológico de un paciente con hipercalcemia confirmada, se debería evaluar, en primer término, el valor de PTH para discriminar entre causas dependientes e independientes. Dentro de las independientes, la iatrogenia producida por exceso de aportes cálcicos y/o medicamentos hipercalcemiantes es una de las causas más frecuentes en pediatría, junto con las oncológicas y granulomatosas. Las etiologías genéticas, aisladas o sindrómicas son más raras (*Figura 2*).

En nuestro reporte, se describen dos niños menores de 4 años de edad con diagnóstico de SD que se presentaron con hipercalcemia, hipercalciuria con nefrocalcinosis y alteración de la función renal compatible con enfermedad renal crónica (ERC). En ambos casos, se evidenció la normalización de la calcemia y mejoría de la función renal con la restricción del aporte de calcio en la dieta, al igual que en los casos previamente descritos. En nuestros pacientes, esta medida resultó un desafío para el equipo tratante debido a que ninguno consumía alimentos sólidos al momento del diagnóstico (por trastorno deglutorio en el primer caso y por aversión a sólidos en el segundo). Ambos recibían exclusivamente fórmulas lácteas que aportaban calcio por encima de la ingesta diaria recomendada para la edad (IDR) de 500-700 mg. No obstante, al ajustar el aporte a este valor, ambos persistieron con hipercalcemia que solo se normalizó cuando la ingesta fue menor a 200 mg/día, lo que confirmó un aumento de la absorción intestinal de calcio, característica del síndrome ABCD. Sin embargo, la fisiopatología aún no está claramente establecida.

Al analizar nuestros pacientes en conjunto con los otros casos reportados (*Tabla 2*), no encontramos predominio por sexo; la edad mediana al diagnóstico fue 18 meses (rango 10-48) y la calcemia mediana fue 13,2 mg/dl. Todos tuvieron nefrocalcinosis bilateral y, a excepción de un paciente, todos presentaban mala progresión pondoestatural. De los 6 pacientes que tenían registrado el aporte de calcio diario, todos superaban la IDR.

En resumen, el síndrome ABCD es una causa rara de hipercalcemia pediátrica que

Figura 2. Algoritmo diagnóstico ante hipercalcemia en pediatría

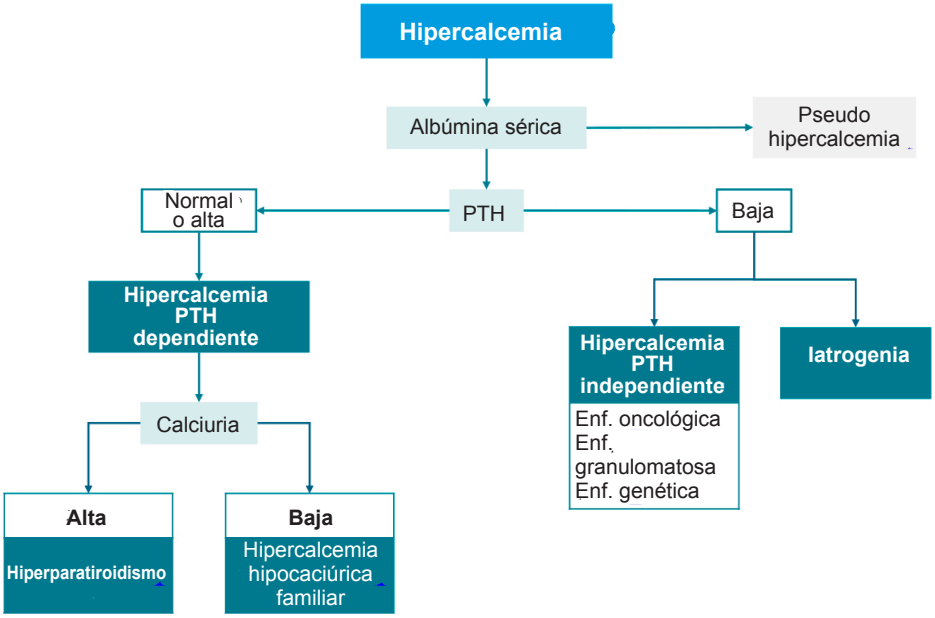

Tabla 2. Revisión de los casos previamente descriptos y comparación con los pacientes incluidos en el presente estudio

Caso	Año y lugar	Edad (meses)	Sexo	Motivo de consulta	Calcemia máxima (mg/dl)	Creatininemia (mg/dl)	Calciuria	Nefrocalcinosis (ecografía)	Ingesta de calcio (mg/día)
Proesmans *et al.*[3]	1995 Bélgica	33	F	Mala progresión pondoestatural	13	1,13	Ca/Cr 2,2	Bilateral	1200
Andreoli *et al.*[4]	1995 Estados Unidos	18	F	Mala progresión pondoestatural	14,4	1	Ca/Cr 1,1	Bilateral	-
Cobeñas *et al.*[5]	1998 Argentina	15	F	Mala progresión pondoestatural	12	0,4	7 mg/kg/día	Bilateral	-
Filler *et al.*[6]	2001 Canadá	10	F	Mala progresión pondoestatural y vómitos	Cai 1,79 (mmol/l)	0,69	Ca/Cr 2	Bilateral	650
Ramage *et al.*[7]	2002 Reino Unido	48	F	Hallazgo de laboratorio	13,4	1,63	Ca/Cr 2	Bilateral	910
Tran *et al.*[2]	2009 Australia	24	M	Mala progresión pondoestatural, constipación y vómitos	12	0,51	Ca/Cr 1,8	Bilateral	700
Nguyen *et al.*[1]	2021 Estados Unidos	11	M	Mala progresión pondoestatural y vómitos	14	0,9	Ca/Cr 0,83	Bilateral	-
Caso 1	2023 Argentina	48	M	Mala progresión pondoestatural y vómitos	13,7	4	Ca/Cr 0,8	Bilateral	1125
Caso 2	2023 Argentina	17	M	Mala progresión pondoestatural	12,6	0,9	Ca/Cr 0,8	Bilateral	750

Cai:calcio iónico; Ca/Cr: índice calciuria/creatininuria.

debe considerarse en niños con SD una vez descartadas otras causas más frecuentes, como iatrogenia, enfermedades oncológicas y granulomatosas.

Una vez confirmado, el tratamiento recomendado es la reducción de calcio en la dieta. Ante la imposibilidad de suspender los lácteos, se sugiere utilizar fórmulas especiales para esta población trabajando de manera conjunta con servicios de alimentación y nutrición para asegurar un aporte calórico proteico adecuado.

En todos los pacientes pediátricos con alimentación exclusiva con fórmulas lácteas, se recomienda:

- Mantener los aportes de calcio adecuados para la edad y condición clínica teniendo en cuenta enfermedad de base, función renal, crecimiento, desarrollo, inmovilización y posibles intercurrencias.
- Asegurar una adecuada hidratación.
- Realizar un perfil fosfocálcico y una ecografía renal en pacientes con ingesta de calcio elevada o ante síntomas compatibles con hipercalcemia. ■

Agradecimientos

A todo el equipo que participó en la atención de los pacientes y a sus familias.

REFERENCIAS

1. Nguyen M, Litra F, Kamil A, Ergun-Longmire B. Intractable Vomiting in an 11-Month-Old Boy with Trisomy 21: A Case Report on Abnormal Calcium/Calcinosis/Creatinine in Down Syndrome. *Cureus.* 2021;13(8):e16827.
2. Tran HA, Song S, Crock PA, Mattes J, Howard K. The A, B, C, D of hypercalcaemia in Down syndrome. *BMJ Case Rep*. 2009;2009:bcr06.2008.0232.
3. Proesmans W, De Cock P, Eyskens B. A toddler with Down syndrome, hypercalcaemia, hypercalciuria, medullary nephrocalcinosis and renal failure. *Pediatr Nephrol*. 1995;9(1):112-4; discussion 115-6.
4. Andreoli SP, Revkees S, Bull M. Hypercalcemia, hypercalciuria, medullary nephrocalcinosis, and renal insufficiency in a toddler with Down syndrome. *Pediatr Nephrol*. 1995;9(5):673.
5. Cobeñas C, Spirzzirri F, Zanetta D. Another toddler with Down syndrome, nephrocalcinosis, hypercalcaemia, and hypercalciuria. *Pediatr Nephrol.* 1998;12(5):432.
6. Filler G, Kotecha S, Milanska J, Lawson M. Trisomy 21 with hypercalcaemia, hypercalciuria, medullary calcinosis and renal failure – a syndrome? *Pediatr Nephrol.* 2001;16(1):99-100.
7. Ramage IJ, Durkan A, Walker K, Beattie T. Hypercalcaemia in association with trisomy 21 (Down's syndrome). *J Clin Pathol.* 2002;55(7):543-4.