

## Presentación del nuevo caso clínico

En el próximo número se publicará el diagnóstico, manejo y tratamiento de este caso.

Niña de 4 años de edad, sana, que consultó a su pediatra de cabecera por presentar una tumoración pequeña en la cara posterior del lóbulo de la oreja. Nunca había efectuado una perforación para el uso de aros.

La lesión tenía 15 días de evolución, había crecido con celeridad en este lapso y era indolora.

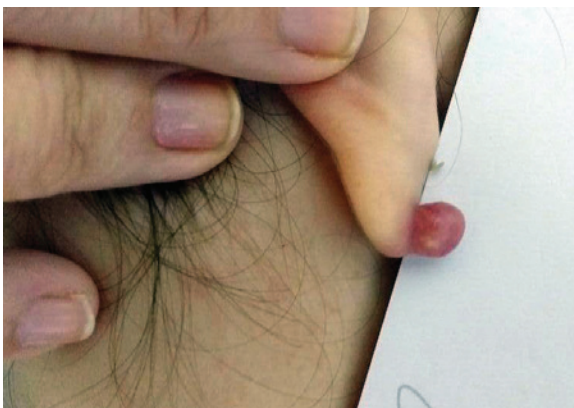
Al momento de la inspección, se observó una masa de aspecto nodular y exofítica con límites bien definidos. Se asentaba sobre piel sana; medía 0,7 cm de diámetro y era sésil. El color fue inicialmente rojizo (*Figura 1.a*) y, al momento de la consulta, se observó más pálido, con tono eritematovioláceo y escamas aisladas blanquecinas en la superficie (*Figura 1.b*). La palpación reveló consistencia duroelástica. Registró un episodio aislado de sangrado sin trauma previo.

Dado el veloz incremento de su tamaño y ante la incertidumbre diagnóstica, su pediatra realizó la interconsulta con Dermatología Pediátrica.

FIGURA 1.b. Evolución de la tumoración

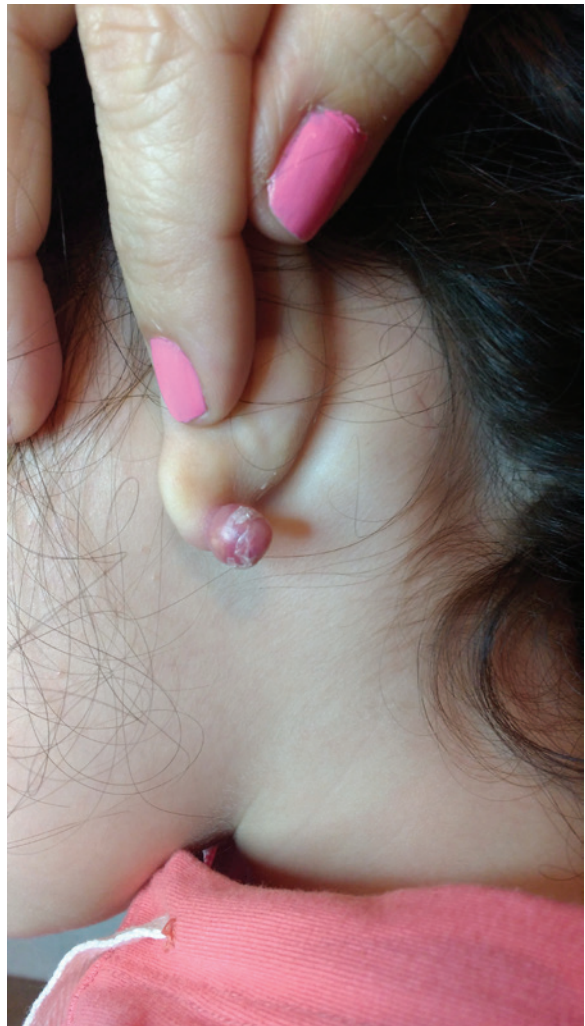

FIGURA 1.a. Lesión inicial en el lóbulo de la oreja



¿Cuál es su diagnóstico?

- Pilomatrixoma
- Cicatriz queloide
- Nevo de Spitz
- Granuloma piógeno
- Melanoma amelanótico

Para poder votar ingrese a: <http://www.sap.org.ar/archivos>